

# Hodnocení morfologických změn sítnice na OCTA u pacientů s diabetickým makulárním edémem léčených anti-VEGF pomocí softwaru ImageJ

Beran David, Hejsek Libor, Studnička Jan

Katedra očního lékařství, Lékařská fakulta v Hradci Králové, Univerzita Karlova a Oční klinika Fakultní nemocnice Hradec Králové



MUDr. David Beran

Do redakce doručeno dne: 12. 2. 2025

Přijato k publikaci dne: 26. 3. 2025

Publikováno on-line: 6. 6. 2025

*Autoři práce prohlašují, že vznik i téma odborného sdělení a jeho zveřejnění není ve střetu zájmu a není podpořeno žádnou farmaceutickou firmou. Práce nebyla zadána jinému časopisu ani jinde otištěna, s výjimkou kongresových abstrakt a doporučených postupů.*

Korespondenční adresa:

Oční klinika Fakultní nemocnice Hradec Králové  
Sokolská 581  
500 05 Hradec Králové  
Česká republika  
E-mail: david.beran@fnhk.cz

## SOUHRN

**Cíl:** Zhodnotit změny vaskulární denzity hlubokého a povrchového kapilárního plexu sítnice, plochy foveolární avaskulární zóny, centrální retinální tloušťky a nejlépe korigované zrakové ostrosti u pacientů s diabetickým makulárním edémem léčených anti-VEGF preparáty.

**Materiál a metodika:** V prospektivní studii na Oční klinice FNHK hodnotíme soubor 41 očí 30 pacientů (19 mužů a 11 žen) s diabetickým makulárním edémem léčených přípravky Lucentis nebo Eylea. Průměrný věk pacientů byl  $61,7 \pm 11,3$  let. Průměrná vstupní zraková ostrost byla  $64,4 \pm 9,1$  písmene na ETDRS optotypech. Během ročního sledování jsme při kontrolách v 3., 6., 9. a 12. měsíci sledovali hustotu kapilární sítě hlubokého a povrchového kapilárního plexu sítnice na OCTA, k jehož vyhodnocení jsme použili program ImageJ. Dále byla měřena plocha foveolární avaskulární zóny s centrální retinální tloušťkou a nejlépe korigovanou zrakovou ostrostí.

**Výsledky:** Během ročního sledování došlo ke statisticky významné změně u obou kapilárních plexů sítnice, kde se denzita hlubokého kapilárního plexu zvětšovala ( $p < 0,0001$ ), u povrchového kapilárního plexu naopak snižovala ( $p = 0,0073$ ). Plocha foveolární avaskulární zóny se snížila z původní průměrné hodnoty  $0,29 \pm 0,14 \text{ mm}^2$  na  $0,24 \pm 0,07 \text{ mm}^2$  ( $p = 0,0406$ ). Průměrná centrální retinální tloušťka klesla z  $434,1 \pm 96,2 \text{ } \mu\text{m}$  na  $322,2 \pm 90,8 \text{ } \mu\text{m}$  ( $p = 0,0001$ ). Nejlépe korigovaná zraková ostrost se zlepšila v průběhu roku o 7,3 písmene na ETDRS optotypech ( $p < 0,0001$ ).

**Závěr:** Pomocí výše zmíněných anti-VEGF preparátů statisticky významně snižuje centrální retinální tloušťku a zlepšuje zrakovou ostrost pacientů. Ovlivňuje hustotu kapilárního plexu sítnice i plochy foveolární avaskulární zóny. V dosud dostupných metaanalýzách se výsledky vlivu anti-VEGF preparátů na makulární perфуzu dosti liší. Rolí hraje především design studie, způsob vyhodnocování hustoty kapilárních plexů sítnice, počet a typ pacientů (vstupní a vylučovací kritéria), délka sledování a v neposlední řadě typ použitých anti-VEGF preparátů.

**Klíčová slova:** diabetický makulární edém, anti-VEGF, optická koherenční tomografie angiografie, ImageJ

## SUMMARY

### Evaluation of Morphological Changes in the Retina Using OCTA in Patients with Diabetic Macular Edema Treated with anti-VEGF Using ImageJ Software

**Aim:** To evaluate changes in the vascular density of the deep and superficial capillary plexus of the retina, the area of the foveal avascular zone, central retinal thickness, and best corrected visual acuity in patients with diabetic macular edema treated with anti-VEGF agents.

**Material and Methods:** In a prospective study at the Ophthalmology Clinic of FNHK, we evaluated a group of 41 eyes of 30 patients (19 men and 11 women) with diabetic macular edema treated with Lucentis or Eylea. The average age of the patients was  $61.7 \pm 11.3$  years. Average initial visual acuity was  $64.4 \pm 9.1$  letters on ETDRS optotypes. During the one-year follow-up period we monitored the density of the deep and superficial retinal capillary plexus using OCTA. We evaluated OCTA scans with the ImageJ program at 3, 6, 9, and 12 months. Additionally, the area of the foveal avascular zone, central retinal thickness, and best-corrected visual acuity were measured.

**Results:** During the one-year follow-up period there was a statistically significant change in both retinal capillary plexuses, with the density of the deep capillary plexus increasing ( $p < 0.0001$ ) and the superficial capillary plexus decreasing ( $p = 0.0073$ ). The area of the foveal avascular zone decreased from an initial average value of  $0.29 \pm 0.14 \text{ mm}^2$  to  $0.24 \pm 0.07 \text{ mm}^2$  ( $p = 0.0406$ ). Average central retinal thickness decreased from  $434.1 \pm 96.2 \text{ } \mu\text{m}$  to  $322.2 \pm 90.8 \text{ } \mu\text{m}$  ( $p = 0.0001$ ). Best corrected visual acuity improved by 7.3 letters on ETDRS optotypes over the year ( $p < 0.0001$ ).

**Conclusion:** Treatment with the aforementioned anti-VEGF agents significantly reduces central retinal thickness and improves visual acuity in patients. It affects the density of the retinal capillary plexuses and the area of the foveal avascular zone. The results of the impact of anti-VEGF agents on macular perfusion vary considerably in the available meta-analyses. The design of the study, the approach to assessing the density of the retinal capillary plexuses, the number and characteristics of patients (including inclusion and exclusion criteria), the duration of the follow-up period, and the specific anti-VEGF agents used are all influential factors.

**Key words:** diabetic macular edema, anti-VEGF, optical coherence tomography angiography, ImageJ

Čes. a slov. Oftal., 81, 2025, No. x, p.

## ÚVOD

Lidská sítnice má nejvyšší metabolické nároky ze všech tkání v těle. Díky své vysoce specializované aktivitě je schopnost regulovat průtok krve základním a komplexním rysem sítnice savců. Histologické nálezy identifikovaly čtyři různé sítnicové kapilární plexy a pouze tři z nich jsou lokalizovány v oblasti makuly: povrchový, hluboký a intermediální kapilární plexus. Cévy ve vrstvě nervových vláken a vrstvě gangliových buněk tvoří vnitřní (neboli povrchový) kapilární plexus (SCP), zatímco vnitřní plexiformní vrstva a vnější plexiformní vrstva přijímají krev z hlubokého kapilárního plexu (DCP), který se nachází na jejich spojnici [1].

Diabetický makulární edém (DME) je nejčastější příčinou poklesu zrakové ostrosti (ZO) u pacientů s diabetickou retinopatií (DR) a představuje vážný zdravotní i sociálně ekonomický problém. Zhruba 7 % pacientů s diabetem trpí diabetickým makulárním edémem. Patogeneze DME je multifaktoriální a na jeho vzniku a progresi se podílejí primárně hyperglykémie, a také hyperlipidemie a systémová hypertenze. Následkem působení chronické hyperglykémie je poškození endotelových buněk (vnitřní hemoretinální bariéry /HRB/) cév sítnice. Kromě poruchy HRB mají vliv na rozvoj DME zvýšená hladina vazoaktivních faktorů v oku a stav vitreoretinálního rozhraní [2,3].

Pro DME je typická akumulace tekutiny v její anatomicky predisponované centrální části sítnice – makule, a to buď uvnitř buněk nebo extracelulárně v zevní plexiformní a vnitřní jádrové vrstvě [4,5].

Příčinou vzniku intracelulárního edému je změna distribuce buněčných iontů, v jejímž důsledku se uvnitř buněk nadměrně hromadí ionty sodíku s následným hyperosmolárním otokem. Extracelulární edém je hlavně spojen s poruchou vnitřní a zevní HRB [6].

Vaskulární endotelální růstový faktor (VEGF) hraje důležitou roli v patofyziologii DME. V prostředí s vysokou hladinou glukózy v krvi se produkty glykosylace zvyšují a aktivní kyslík je na relativně vysoké úrovni, což vede k další produkci diglyceridů. Tím se aktivuje proteinkináza

za C, která zprostředkovává tvorbu VEGF. VEGF je primárním regulačním faktorem neovaskularizace a vaskulární permeability, který charakterizuje DME. Interakce vaskulárních receptorů na povrchu endotelálních buněk může být inaktivována prostřednictvím inhibice VEGF, aby se zabránilo hyperplázii vaskulárního endotelu, čímž se sníží retinální neovaskularizace a prosakování krevních cév v makulární oblasti [7].

V klinické praxi byla v některých případech u pacientů s DME zaznamenána neuspokojivá odpověď na léčbu, což naznačuje, že souvislost mezi DME a diabetickou makulární ischemií (DMI) může snížit odpověď na léčebné modalitě makulárního edému s přetrváváním dlouhodobého hromadění tekutiny [8].

## MATERIÁL A METODIKA

Soubor zahrnoval pacienty, kteří se léčili na Oční klinice FNHK v období od 3/2019 do 3/2022. Během ročního prospektivního sledování náš soubor tvořilo 41 očí u 30 pacientů, kteří měli pravidelné kontroly v 3., 6., 9. a 12. měsíci léčby. Soubor obsahoval 19 mužů (63,3 %) a 11 žen (36,3 %) průměrného věku  $67,1 \pm 11,3$  let. Soubor tvořili převážně diabetici 2. typu (93,3 %). Inzulínoterapií bylo léčeno 6 pacientů (20 %), 12 pacientů perorálními antidiabetiky (40 %) a 12 pacientů kombinovanou terapií. Průměrná hodnota HbA1c při zahájení terapie byla  $59,3 \pm 8,8$  mmol/mol. DME byl léčen ranibizumabem (30 % pacientů) nebo afliberceptem (60 % pacientů). Během ročního sledování bylo průměrně aplikováno  $7,7 \pm 1,9$  injekcí. Studie zahrnovala pouze pacienty, kteří splňovali indikační omezení úhrady anti-VEGF preparáty zdravotní pojišťovnou. Všichni pacienti tedy při zahájení léčby měli glykovaný hemoglobin (HbA1c) nižší než 70 mmol/mol, ZO v rozmezí 6/12 až 6/30 resp. 6/12 až 6/48 v případě jediného vidoucího oka, centrální retinální tloušťka přesahovala 300  $\mu$ m na OCT a doba trvání makulárního edému nepřesahovala 2 roky. Pacienti nebyli v předchozím období léčeni jinou anti-VEGF terapií (treatment naïve). Ze studie jsme vyřadili pacienty po pars plana vitrektomii (PPV), glaukomatiky s omezením zorného pole na perimetru, pacienty s nálezem pokročilých kataraktů, která by ovlivňovala vyšetření OCTA a pacienty s jiným onemocněním v makule. Detaily s demografickými daty pacientů zahrnuje Tabulka 1.

K vyšetření sítnice bylo použito OCTA zařízení Spectralis (Heidelberg engineering), na kterém probíhalo angiografické vyšetření hlubokého a povrchového kapilárního plexu sítnice s měřením centrální retinální tloušťky (CRT). Snímky byly pořizovány v módu high resolution (2,8 x 2,8 mm) s využitím funkce follow up, která zajišťovala snímání stejné oblasti sítnice u daného pacienta.

Foveolární avaskulární zóna byla měřena na přístroji Spectralis pomocí funkce Draw region. K výpočtu změny denzity kapilárních plexů byl použit software ImageJ vyvinutý National Institutes of Health and the Laboratory for Optical and Computational Instrumentation (University of Wisconsin).

**Tabulka 1.** Vstupní demografické a klinické charakteristiky

Demografická data pacientů	Všichni (n = 30)
Pohlaví ženy, n (%)	11 (36,3 %)
Průměrný věk (roky) $\pm$ SD	$67,1 \pm 11,3$
Průměrná zraková ostrost, počet písmen ETDRS optotypů $\pm$ SD	$63,4 \pm 9,1$
Průměrná centrální retinální tloušťka, $\mu$ m $\pm$ SD	$434 \pm 96,3$
Počet pacientů léčených inzulínem, n (%)	6 (20 %)
Počet pacientů léčených PAD, n (%)	12 (40 %)
Počet pacientů na inzulínu i PAD (%)	12 (40 %)
Průměrná hodnota HbA1c (mmol/l) $\pm$ SD	$59,7 \pm 8,9$

n – počet očí, DM – diabetes mellitus, ETDRS – Early Treatment Diabetic Retinopathy study, SD – směrodatná odchylka, PAD – perorální antidiabetika, HbA1c – glykovaný hemoglobin

## ImageJ a jeho využití

Program se využívá především ke zpracování biomedicinských obrazů. V naší studii jsme po vložení obrazu z OCTA do ImageJ ve formátu jpeg. tento obraz upravili tak, aby u každého pacienta byla vyhodnocována stejná plocha (ořezání obrazu na 980\*980 pixelů) a přitom nedocházelo ke ztrátě dat. Dále jsme využili funkci „make binary“ k vytvoření černobílého rastru. Z tohoto rastru se následně vytvořil histogram, který umožnil zobrazit sumu pixelů v obraze (bílé pixely – vaskulatura sítnice, černé pixely – pozadí). Změna sumy těchto pixelů byla v čase vyhodnocována jako změna denzity kapilár v sítnici. Obrázek 1.

Při statistickém vyhodnocování byly veškeré skupiny hodnot testovány v programu GraphPad Prism (společnost Graphpad software) na normalitu (testy Anderson-Darling, Shapiro-Wilk, Kolmogorov-Smirnov) a následně vyhodnocovány parametrickým (T-test), event. nepara-

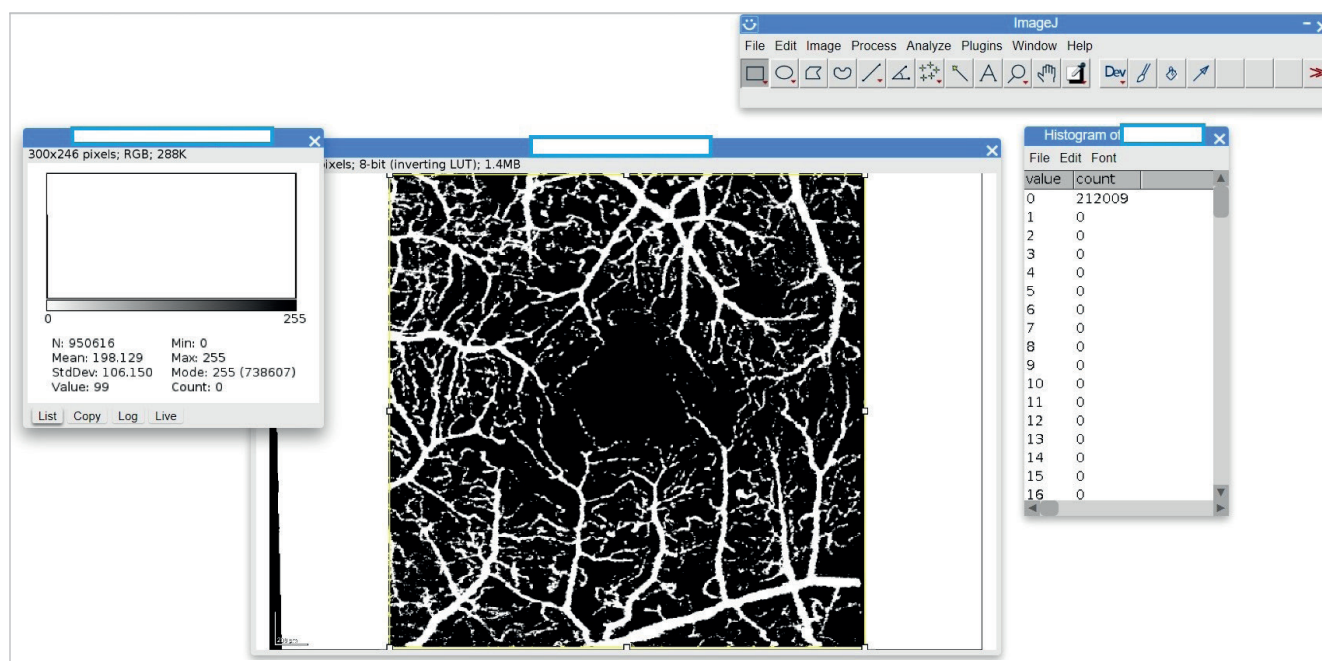
metrickým testem (Wilcoxonův test, Friedmanův test). Hladina významnosti testu byla stanovena na 0,05.

Všichni pacienti podepsali informovaný souhlas s přítomností ve studii a s podáváním účinné látky intravitreálně dle Helsinské deklarace.

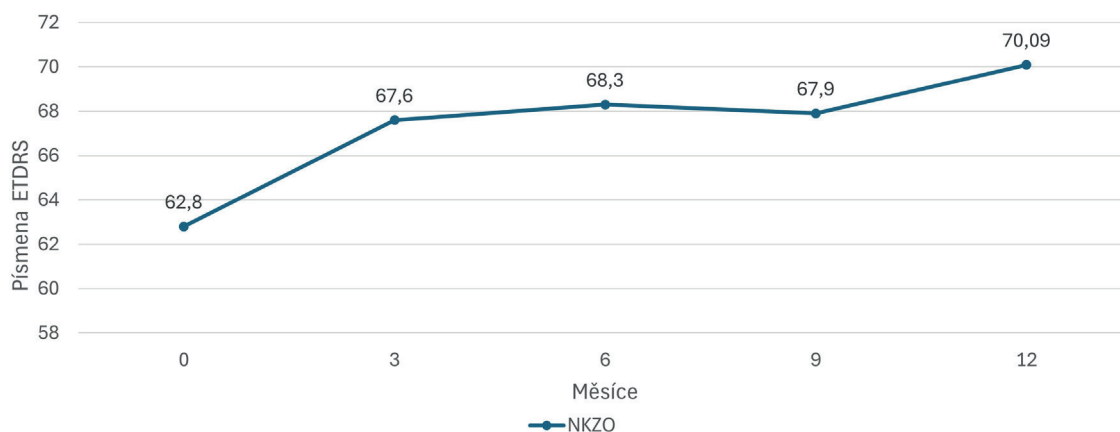
## VÝSLEDKY

### Vývoj nejlépe korigované zrakové ostrosti (NKZO)

Průměrná vstupní NKZO u pacientů činila  $63,4 \pm 9,0$  písmene na ETDRS optotypech. Během terapie jsme zaznamenali zhoršení ZO o více jak 5 písmen na ETDRS pouze u 3 očí (7,3 %), ke zlepšení NKZO o více jak 5 písmen u 25 očí (60,9 %). V průběhu roku došlo ke statisticky významnému zlepšení NKZO o 7,3 písmene ( $p < 0,0001$ ) na  $70,7 \pm 12,5$  písmene. Graf 1.



Obrázek 1. Program ImageJ a jeho využití



Graf 1. Vývoj nejlépe korigované zrakové ostrosti ( $p < 0,0001$ )

NKZO – nejlépe korigovaná zraková ostrost, ETDRS – Early treatment diabetic retinopathy study

### Vývoj centrální retinální tloušťky

Výchozí průměrná CRT u pacientů byla  $434,1 \mu\text{m} \pm 96 \mu\text{m}$ . Po ročním sledování se statisticky významně snížila na  $322,2 \mu\text{m} \pm 90 \mu\text{m}$  ( $p < 0,0001$ ). Nejrychlejší pokles CRT jsme zaznamenali v intervalu 0–3 měsíce, kdy na konci toho intervalu činila CRT  $370 \mu\text{m} \pm 93,16$ . K navýšení CRT po ročním sledování došlo u 3 očí (7,3 %). Graf 2.

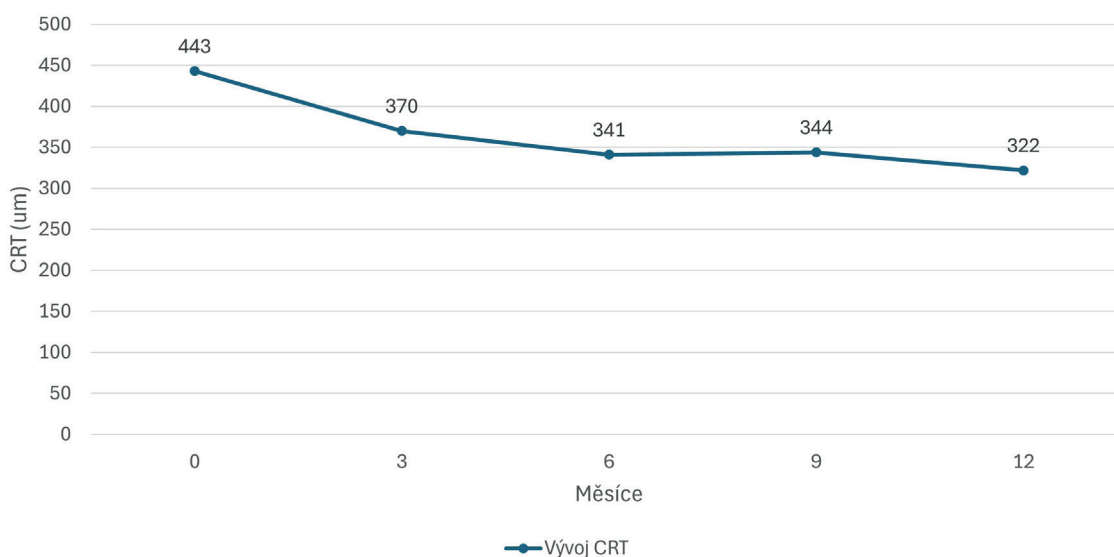
### Vývoj hustoty kapilárních plexů sítnice

Povrchový i hluboký kapilární plexus byly vyhodnocovány pomocí softwaru ImageJ. Po 12 měsících jsme zjistili statisticky významné změny u obou u výše zmíněných. Povrchový plexus snížil svoji hustotu ( $p = 0,0073$ ). Změny v ostatních intervalech nebyly statisticky významné.

U hlubokého kapilárního plexu došlo k navýšení hustoty ( $p < 0,0001$ ). Statisticky významná změna nastala už po 9 měsících ( $p = 0,0002$ ). V ostatních intervalech změny nebyly statisticky významné. Graf 3.

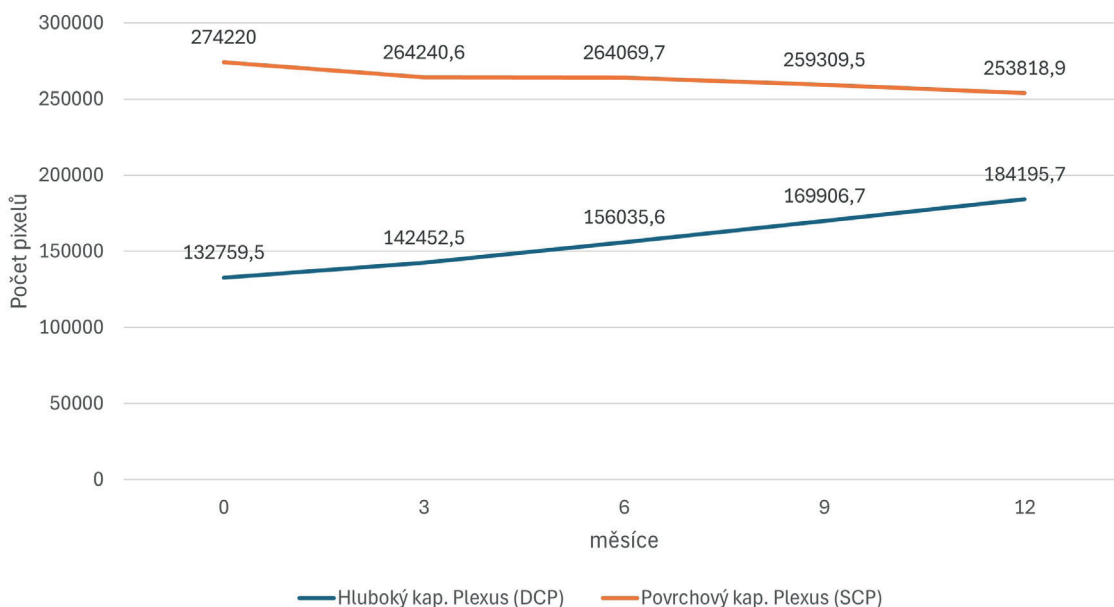
### Vývoj plochy foveolární avaskulární zóny

Plocha foveolární avaskulární zóny (FAZ) byla vyhodnocována na přístroji Spectralis pomocí funkce "draw region". Při vyhodnocování jsme vybrali obraz složený z hlubokého, intermediárního i povrchového kapilárního plexu pro co nejkontrastnější zobrazení FAZ. Plocha FAZ se během 12 měsíců statisticky významně snížila z původních v průměru  $0,29 \pm 0,15 \text{ mm}^2$  na  $0,24 \pm 0,07 \text{ mm}^2$  ( $p = 0,040$ ). K zvětšení plochy FAZ došlo u 8 očí (26 %). Graf 4.



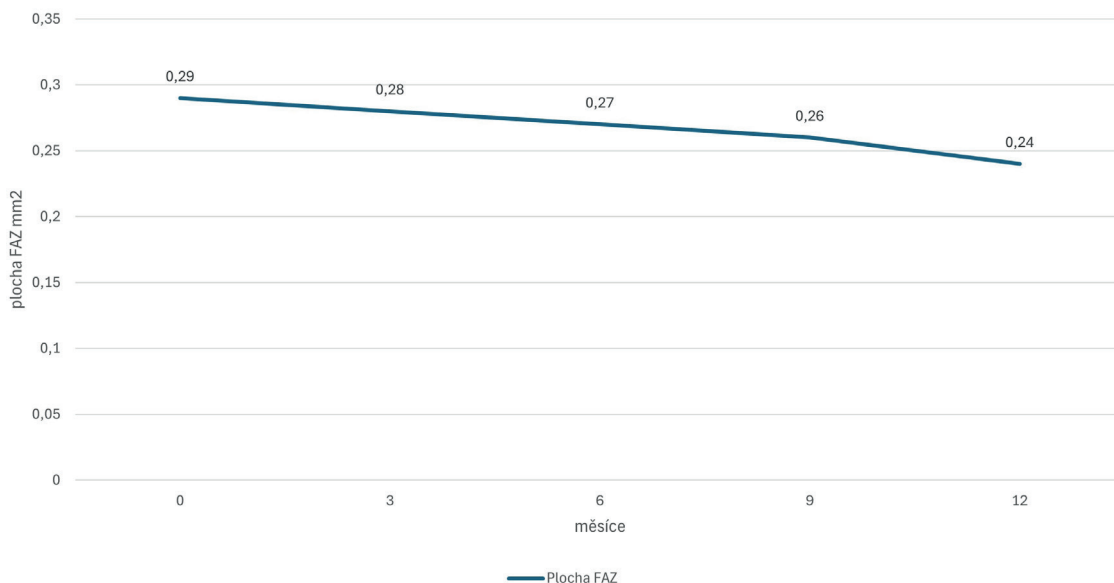
**Graf 2.** Vývoj centrální retinální tloušťky ( $p < 0,0001$ )

CRT – centrální retinální tloušťka



**Graf 3.** Vývoj hustoty hlubokého a povrchového kapilárního plexu sítnice (SCP:  $p = 0,0073$ , DCP:  $p < 0,0001$ )

DCP – hluboký kapilární plexus, SCP – povrchový kapilární plexus



**Graf 4.** Vývoj plochy foveolární avaskulární zóny ( $p = 0,0406$ )  
FAZ – foveolární avaskulární zóna

## DISKUZE

Četné studie zabývající se morfologickými změnami cév v makule v rámci léčby DME pomocí anti-VEGF terapie dosahovali různých výsledků. Studie lze rozdělit do dvou skupin. Ty, které v průběhu léčby zjistili stabilitu nebo zlepšení stran kapilárních plexů sítnice a studie, ze kterých vyplývá zhoršení (snížení hustoty) kapilárních plexů v makule.

Studie Hsieh YT et al. použila pro zpracování a analýzu OCTA obrazu na zakázku vyvinutý software Matlab (Mathworks, Natick, MA, USA). V rámci studie byly pacientům s DME aplikovány 3 injekce ranibizumabu v měsíčních intervalech. Před a po aplikaci bylo hodnoceno pět biomarkerů OCTA včetně oblasti FAZ, oběhového indexu FAZ, průměrného kalibru cév, tortuozity cév a vaskulární hustoty. Autoři zaznamenali statisticky významné zlepšení FAZ, průměrného kalibru cévy a vnitřní a vnější parafoveolární vaskulární hustoty SCP. Tyto biomarkery se však nezlepšily na své normální hodnoty ve srovnání se zdravou kontrolní skupinou. V porovnání s touto studií jsme tedy dosáhli podobných výsledků stran zlepšení (zmenšení) plochy FAZ. Lišily se ve výsledku hustoty SCP, kde jsme v naší studii zaznamenali pokles vaskulární hustoty v tomto plexu. Rozdíl může být způsoben kratší dobou sledování, jiným softwarovým vybavením a i použitím pouze jedné účinné látky v této studii. V naší studii také chyběla kontrolní skupina pacientů [9].

Golshani et al. prospektivně hodnotili pacienty s DME, kteří přešli z bevacizumabu (95 %) nebo ranibizumabu (5 %) na aflibercept pomocí OCT a OCTA (Optovue) (studie SWAP-TWO). Pacienti dostávali měsíční injekce afliberceptu, dokud OCT neprokázala žádnou tekutinu, poté následovalo fixní dávkování jednou za dva měsíce po dobu 12 měsíců. Po léčbě nedošlo k žádné význam-

né změně v oblasti FAZ, ale vaskulární hustota SCP se významně snížila o 5,2 % ( $p = 0,04$ ) a DCP se významně snížila o 6,3 % ( $p = 0,05$ ) do 12 měsíců. Tato studie měla stejnou sledovací dobu jako naše. V porovnání se shodujeme ve snížení hustoty v SCP, naopak se lišíme ve vývoji hustoty DCP a absenci změny v FAZ. Rozdíl může být způsoben jinou hlavní účinnou látkou (zde bevacizumab) a jiným přístrojem, který vyhodnocoval OCTA snímky [10].

V prospektivní studii pacientů s perzistujícím DME Statler et al. zjistili signifikantní pokles hustoty v povrchovém a hlubokém kapilárním plexu po intravitreálních injekcích afliberceptu s fixním intervalem po dobu 24 měsíců. Lepší vidění korelovalo s menší ztrátou hustoty kapilární perfuze. Studii dokončilo pouze 16 pacientů. Všichni účastníci měli před zařazením do studie v anamnéze léčbu inhibitory VEGF. K vyhodnocování OCTA snímků byl použit přístroj OCTA Optovue. Tato studie se shoduje s naší ve snížení hustoty SCP, ale rozdílem je vývoj v DCP, kde jsme v našich výsledcích zaznamenali statisticky významné zlepšení. Rozdílnost opět může být způsobena jiným použitým anti-VEGF preparátem (zde pouze aflibercept), jinou sledovací dobou a jiným hardwarovým vybavením [11].

OCTA je zobrazovací neinvazivní modalita, která závisí na porovnání dekorelačních signálů mezi opakovanými po sobě jdoucími OCT B-scany získanými v rychlém sledu na stejném místě sítnice. To umožňuje detekovat pohybový kontrast generovaný tokem červených krvinek v retinálních cévách, což vede k zobrazení perfundovaných retinálních cév a detekci průtokových oblastí. OCTA proto umožňuje získat spolehlivá a reprodukovatelná měření vaskulární hustoty, a tak umožňuje objektivní posouzení stavu makulární perfuze. Na základě těchto vlastností má OCTA velký potenciál při hodnocení diabetické retinopatie a je pravděpodobně vhodnější než tradiční angiografie při



analýze změn VD po inhibici VEGF u diabetiků. Nicméně OCTA je stále technologií s několika omezeními. OCTA obrazy mohou být významně ovlivněny nízkou silou signálu, což vede ke změně vizualizaci malých cév. Kromě toho může být lokální ztráta signálů způsobená lokalizovanou neprůhledností média chybně interpretována jako oblasti s prázdným proudem. Konečně je třeba vzít v úvahu, že zobrazení OCTA cév je v současnosti více ovlivněno artefakty a chybami interpretace ve srovnání s fluorescenční angiografií. Tyto artefakty zahrnují artefakty pohybu a mrkání (kvůli prodloužené době skenování), artefakty stínů a artefakty projekce z povrchových vrstev. Interpretace OCTA snímků by proto měla být prováděna s ohledem na tato omezení, aby nedošlo k dosažení zavádějících nebo nepřesných závěrů. To by mohlo vysvětlovat, proč mohou být výsledky studií provedených různými vyšetřujícími skupinami používajícími OCTA různé nebo konfliktní. Jak se však technologie OCTA zlepšuje a zrychluje, mnohá z těchto omezení a artefaktů by mohla být odstraněna, což by vedlo ke spolehlivějším a srovnatelnějším výsledkům ze studií s pevnějšími závěry.

Další důvody vedoucí k velké variabilitě výsledků mezi studiemi jsou rozdíly v designu studie, rozdíly v charakteristikách pacientů a kritériích pro zařazení nebo metodami analýzy obrazu a kvantifikace vaskulární hustoty. Relativní váha každé studie a její celkový význam podle našeho názoru závisely na několika faktorech, včetně designu studie, počtu zahrnutých pacientů, délce léčby a počtu podaných injekcí, použitím léčebného protokolu a metodě analýzy obrazu, které nebylo možné posoudit pomocí žádné dostupné stupnice, protože všechny identifikované studie byly nekomparativní série případů.

Některé faktory spojené s anti-VEGF léčbou DME mohou vést ke zlepšení makulární perfuze, zatímco jiné mohou vést k jejímu zhoršení. I u jediného pacienta je zřejmé, že některé oblasti makuly se lépe prokrví, zatímco jiné oblasti se po léčbě na OCTA zhorší, což naznačuje, že ve hře je několik faktorů spojených s inhibicí VEGF, které ovlivňují perfuzi makuly. Mezi faktory, které by mohly vést ke zlepšení perfuze sítnice po léčbě protilátkami proti VEGF, patří zvrát leukostázy, která je u diabetiků indukována nadměrnou sekrecí VEGF a vede ke zvýšené okluzi kapilár [12].

Dalším takovým faktorem je obnova normální retinální architektury v důsledku sníženého intraretinálního edému [13] a inhibice hypertrofie endoteliálních buněk, která je indukována nadměrnou lokální produkcí VEGF-A a vede ke zúžení a okluzi kapilárního lumen [14]. Mezi faktory, které by mohly ospravedlnit zhoršení retinální perfuze po inhibici VEGF, patří indukce vazokonstrikce retinální vaskulatury, která byla nalezena po injekcích bevacizumabu a ranibizumabu pro DME, pravděpodobně v důsledku inhibice oxidu dusnatého, ke které dochází při inhibici VEGF a také vede k systémové hypertenzi v případě systémové inhibice VEGF [15].

Ztráta pericytů, které normálně obklopují zralé retinální kapiláry a činí je nezávislými na VEGF pro přežití, by mohla být další příčinou snížené hustoty kapilár po inhibici VEGF u diabetiků [16]. Je známo, že ztráta pericytů nastává v časném DR a může způsobit, že kapilární endoteliální buňky budou vnímavé k inhibici VEGF, což vede k zániku endoteliálních buněk a následné ztrátě kapilár [17,18].

## ZÁVĚR

Z výsledků naší studie vyplývá, že léčba anti-VEGF preparáty (Lucentis, Eylea) v rámci terapie DME statisticky významně zlepšuje mikrovaskulaturu makuly, a to hlavně v hlubokém kapilárním plexu sítnice a přispívá tak ke zmenšení foveolární avaskulární zóny. Prokázali jsme statisticky významné zlepšení NKZO a snížení CRT u pacientů léčených ranibizumabem a afliberceptem.

Analýza změn vaskulární denzity po léčbě DME anti-VEGF pomocí OCTA by se do budoucna mohla zlepšit zavedením jednotného skenovacího protokolu a analytického přístupu, který využívá podobná kritéria pro zařazení pacientů a k eliminaci potenciálních zdrojů zkreslení. To by v konečném důsledku mohlo přinést definitivní závěry týkající se účinku těchto injekcí na stav makulární perfuze diabetiků. S budoucími pokroky v technologii OCTA, včetně zvýšené rychlosti skenování, vývoje lepšího softwaru pro korekci artefaktů obrazu a širších protokolů skenování, bude toto hodnocení spolehlivější a reprodukovatelnější.

## LITERATURA

1. Coscas F, Sellam A, Glacet-Bernard A, et al. Normative Data for Vascular Density in Superficial and Deep Capillary Plexuses of Healthy Adults Assessed by Optical Coherence Tomography Angiography. *Invest Ophthalmol Vis Sci.* 2016;57(9):OCT-211-OCT223
2. Braham IZ, Kaouel H, Boukari M, et al. Optical coherence tomography angiography analysis of microvascular abnormalities and vessel density in treatment-naïve eyes with diabetic macular edema. *BMC Ophthalmol.* 2022 Nov 3;22(1):418
3. Studnička J. Aflibercept v léčbě diabetického makulárního edému [Aflibercept in the Diabetic Macular Edema Treatment]. *Cesk Slov Oftalmol.* 2015;7:243-246. Czech.
4. Stino H, Birner K, Hinterhuber L, et al. Influence of OCT biomarkers on microperimetry intra- and interdevice repeatability in diabetic macular edema. *Sci Rep.* 2024 Oct 7;14(1):23342
5. Scholl S, Kirchhof J, Augustin AJ. Pathophysiology of macular edema. *Ophthalmologica* 2010;224:8-15.
6. Sosna T, Švancarová R, Netuková M, Studnička J. Současný pohled na diabetický makulární edém [Current Overview of Diabetic Macular Edema]. *Cesk Slov Oftalmol.* 2012;68:91-97. Czech.
7. Li YF, Ren Q, Sun CH, et al. Efficacy and mechanism of anti-vascular endothelial growth factor drugs for diabetic macular edema patients. *World J Diabetes.* 2022 Jul 15;13(7):532-542.
8. Lazár AS, Stanca HT, Tăbăcaru B, Danieleescu C, Munteanu M, Stanca S. Quantitative Parameters Relevant for Diabetic Macular Edema Evaluation by Optical Coherence Tomography Angiography. *Medicina (Kaunas).* 2023 Jun 10;59(6):1120.
9. Hsieh YT, Alam MN, Le D, et al. OCT Angiography Biomarkers for Predicting Visual Outcomes after Ranibizumab Treatment for Diabetic Macular Edema. *Ophthalmol Retina.* 2019 Oct;3(10):826-834.

10. Golshani C, Conti TF, Conti FF, et al. Diabetic Macular Edema Treated With Intravitreal Aflibercept Injection After Treatment With Other Anti-VEGF Agents (SWAP-TWO Study)-12-Month Analysis. *J Vitreoretin Dis.* 2020;4(5):364-371.
11. Statler B, Conti TF, Conti FF, et al. Twenty-Four-Month OCTA Assessment in Diabetic Patients Undergoing Fixed-Interval Intravitreal Aflibercept Therapy. *Ophthalmic Surg Lasers Imaging Retina.* 2020;51(8):448-455.
12. Tolentino MJ, Miller JW, Gragoudas ES, et al. Intravitreal injections of vascular endothelial growth factor produce retinal ischemia and microangiopathy in an adult primate. *Ophthalmology.* 1996;103(11):1820-1828.
13. Dastiridou A, Karathanou K, Riga P, et al. OCT Angiography Study of the Macula in Patients with Diabetic Macular Edema Treated with Intravitreal Aflibercept. *Ocul Immunol Inflamm.* 2021;29(5):926-931.
14. Hofman P, van Blijswijk BC, Gaillard PJ, Vrensen GF, Schlingemann RO. Endothelial cell hypertrophy induced by vascular endothelial growth factor in the retina: new insights into the pathogenesis of capillary nonperfusion. *Arch Ophthalmol.* 2001;119(6):861-866.
15. Kurt MM, Çekiç O, Akpolat Ç, Elçioglu M. Effects of intravitreal ranibizumab and bevacizumab on the retinal vessel size in diabetic macular edema. *Retina.* 2018;38(6):1120-1126.
16. Benjamin LE, Hemo I, Keshet E. A plasticity window for blood vessel remodelling is defined by pericyte coverage of the preformed endothelial network and is regulated by PDGF-B and VEGF. *Development.* 1998;125(9):1591-1598.
17. Stitt AW, Gardiner TA, Archer DB. Histological and ultrastructural investigation of retinal microaneurysm development in diabetic patients. *Br J Ophthalmol.* 1995;79(4):362-367.
18. Elnahry AG, Elnahry GA. Optical Coherence Tomography Angiography of Macular Perfusion Changes after Anti-VEGF Therapy for Diabetic Macular Edema: A Systematic Review. *J Diabetes Res.* 2021;2021:6634637.