

# Dvouleté výsledky použití Preserflo Microshunt v chirurgii glaukomu s otevřeným úhlem

Fialová Veronika<sup>1,2</sup>, Váša Martin<sup>1</sup>, Rozsival Pavel<sup>1,2,3</sup>,  
Kalinová Jitka<sup>1,4</sup>, Studnička Jan<sup>1,2,3</sup>

<sup>1</sup>VISUS, spol. s.r.o.

<sup>2</sup>Lékařská fakulta v Hradci Králové, Univerzita Karlova

<sup>3</sup>Oční klinika Fakultní nemocnice Hradec Králové

<sup>4</sup>Fakultní Thomayerova nemocnice, Praha



MUDr. Veronika Fialová

Do redakce doručeno dne: 2. 8. 2024

Přijato k publikaci dne: 7. 1. 2025

Publikováno on-line: 13. 2. 2025

*Autoři práce prohlašují, že vznik i téma odborného sdělení a jeho zveřejnění není ve střetu zájmů a není podpořeno žádnou farmaceutickou firmou. Práce nebyla zadána jinému časopisu ani jinde otištěna.*

*Práce byla ve zkrácené formě prezentována na Futurum Ophthalmologicum 2023, Špindlerův Mlýn.*

Korespondenční adresa:

VISUS, spol. s.r.o.,

Němcové 738

547 01 Náchod

Česká republika

E-mail: veronika.fialova@ocni-visus.cz

## SOUHRN

**Cíl:** Zhodnocení výsledků bezpečnosti a účinnosti implantace PRESERFLO™ MicroShunt u pacientů s primárním glaukomem otevřeného úhlu.

**Soubor a metodika:** Retrospektivní analýza dat 19 očí 12 pacientů, z toho 5 žen a 7 mužů. Pacienti byli operováni od srpna 2020 do února 2022. Sledovací období bylo stanoveno na 24 měsíců od operace. Ve sledovacím období byla zjišťována hodnota nitroočního tlaku (NOT), nutnost podávání lokální antiglaukomové farmakoterapie a její spektrum, stav zorného pole, nález na terčí zrakového nervu a komplikace v pooperačním období. Indikací k implantaci PRESERFLO™ MicroShunt byl primární glaukom otevřeného úhlu (PGOU) špatně kontrolovatelný s maximální možnou tolerovanou medikací.

**Výsledky:** Průměrný NOT byl snížen z 19,05 ± 5,58 mmHg před operací, na 11,47 ± 2,48 mmHg 3 měsíce po operaci, 12,26 ± 2,48 mmHg 6 měsíců po operaci, 14,0 mmHg ± 2,43 12 měsíců po operaci, 11,78 ± 2,37 mmHg 18 měsíců po operaci a 12,73 ± 2,51 mmHg 24 měsíců po operaci ( $p < 0,001$ ). Bez nutnosti antiglaukomové medikace bylo 3 měsíce po operaci 19 očí, 6 měsíců po operaci 19 očí, 12 měsíců po operaci 19 očí, 18 měsíců po operaci 16 očí a 24 měsíců po operaci 15 očí. Nutnost nasazení monoterapie byla na 1 oku (5,26 %) 18 měsíců po operaci a na 2 očích (10,52 %) 24 měsíců po operaci. Nutnost nasazení dvojkombinace byla 18 měsíců po operaci na 2 očích (10,52 %) a 24 měsíců po operaci na 2 očích (10,52 %). V časném pooperačním období jsme zaznamenali uvolněný spojivkový steh na 3 očích s následnou resuturou na 1 oku. V pozdním pooperačním období jsme u jednoho oka zjistili obstrukci implantátu sklivcovým vláknem, což si vyžádalo jeho výměnu.

**Závěr:** Z našich prvotních výsledků vyplývá, že glaukomový implantát PRESERFLO™ MicroShunt je účinnou chirurgickou metodou s minimálními pooperačními komplikacemi, vedoucí ke statisticky významnému snížení průměrného NOT a k vysazení či snížení lokální antiglaukomové medikace po dobu dvou let od operace.

**Klíčová slova:** primární glaukom otevřeného úhlu, minimálně invazivní chirurgie glaukomu, Preserflo MicroShunt, nitrooční tlak

## SUMMARY

### Two-year results of Preserflo Microshunt use in Open-angle Glaucoma Surgery

**Aim:** To evaluate the safety and efficacy outcomes of PRESERFLO™ MicroShunt implantation in patients with primary open-angle glaucoma.

**Material and Methods:** Retrospective data analysis of 19 eyes of 12 patients, comprising 5 females and 7 males. The patients underwent surgery between August 2020 and February 2022. The follow-up period was 24 months after surgery. During the follow-up period, intraocular pressure (IOP), the need to apply topical antiglaucoma medication and its spectrum, visual field status, optic nerve target findings and postoperative complications were recorded. The indication for PRESERFLO™ MicroShunt implantation was primary open angle glaucoma (POAG), poorly controlled with maximum tolerated medical therapy.

**Results:** Average IOP was reduced from 19.05 ± 5.58 mmHg preoperatively to 11.47 ± 2.48 mmHg at 3 months postoperatively, 12.26 ± 2.48 mmHg at 6 months postoperatively, 14.0 ± 2.43 mmHg at 12 months postoperatively, 11.78 ± 2.37 mmHg at 18 months postoperatively, and 12.73 ± 2.51 mmHg at 24 months postoperatively ( $p < 0.001$ ).

No antiglaucoma medication was required in 19 eyes 3 months after surgery, in 19 eyes 6 months after surgery, 19 eyes 12 months after surgery, 16 eyes 18 months after surgery and 15 eyes 24 months after surgery. One eye (5.26%) required monotherapy 18 months after surgery, and 2 eyes (10.52%) 24 months after surgery. Dual combination therapy was required 18 months after surgery in 2 eyes (10.52%) and 24 months after surgery in 2 eyes (10.52%). In the early postoperative period we found a loose conjunctival suture in 3 eyes, which was followed by resuturing in 1 eye. In the late postoperative period we found an obturated implant in 1 eye, which required implant replacement.

**Conclusion:** Our initial results suggest that the PRESERFLO™ MicroShunt glaucoma implant is an effective surgical technique with minimal postoperative complications, resulting in a statistically significant reduction in average IOP and discontinuation or reduction of topical antiglaucoma medication for 2 years after surgery.

**Key words:** primary open-angle glaucoma, minimally invasive glaucoma surgery, Preserflo MicroShunt, intraocular pressure

Čes. a slov. Oftal., 81, 2025, No. 4, p. 189–196

## ÚVOD

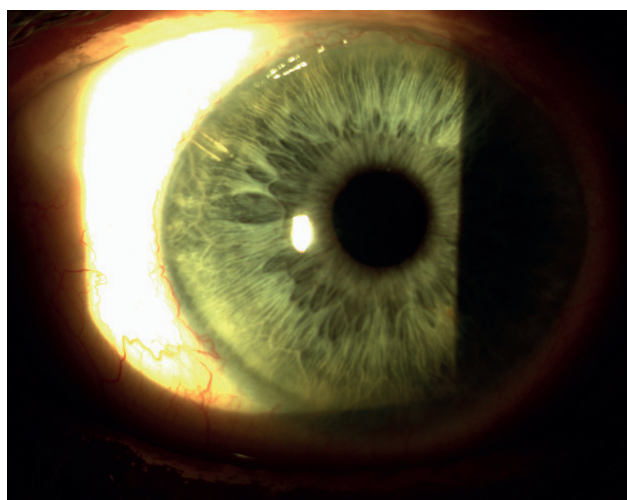
Glaukom je multifaktoriální, ireverzibilní a progresivní optická neuropatie [1–3]. Charakteristická je ztráta gangliových buněk sítnice, které tvoří optický nerv a přenášejí elektrofyziologický signál zrakového okruhu do mozku. Postupně dochází k atrofii optického nervu [2–3]. Klinicky se onemocnění manifestuje zhoršením zrakové citlivosti, ztrátou zorného pole a nakonec slepotou [1–3].

Nejrozšířenějším typem glaukomu je primární glaukom otevřeného úhlu [5]. Jediným dobře modifikovatelným faktorem je nitrooční tlak [3,5,6]. Konzervativní terapie je v současné době léčbou první volby [4]. Pacientova compliance k medikamentózní terapii nemusí být optimální. Laserové a chirurgické metody mohou zajistit snížení NOT, pokud je snížení medikamentózní terapie nedostačující [1,3,5]. Trabekulektomie a tubusové shuntý jsou invazivní chirurgické výkony s nutností důkladné pooperační péče, proto byla vyvinuta minimálně invazivní chirurgie glaukomu (MIGS), která poskytuje bezpečnější, jednodušší a méně invazivní alternativu s rychlou pooperační rekonvalescencí s cílem zcela odstranit či minimalizovat nutnost lokální medikace [1,3,5–7].

MIGS jsou schopny snížit NOT různým způsobem pomocí různých anatomických cest: (1) zvýšením odtoku trabekulární síťoviny a přímým zapojením Schlemmova kanálu, (2) zvýšením uveosklerálního odtoku suprachoroidálními cestami nebo (3) vytvořením spojení mezi přední komorou a subkonjunktiválním prostorem pro zlepšení odtoku nitrooční tekutiny [1,3].

PRESERFLO™ MicroShunt využívá subtenonskou cestu vytvořením umělého kanálu mezi přední komorou a subtenonským prostorem, kde je tekutina resorbována.

PRESERFLO™ MicroShunt (Santen, Osaka, Japonsko) (MicroShunt, dříve známý jako InnFocus MicroShunt) získal v roce 2012 označení Conformité Européenne a v roce 2021 schválení Health Canada a Therapeutic Goods Administration of Australia pro progresivní špatně kontrolovatelný primární glaukom otevřeného úhlu na maximálně možné tolerované antiglaukomové medikaci. PRESERFLO™ MicroShunt je 8,5 mm dlouhý (70 µm lumen a 350 µm vnější průměr) glaukomový filtrační chirurgický implantát složený z poly(styren-blok-isobutylene-blok-styrenu), vysoce biokompatibilního a bioinertního materiálu. MicroShunt se vkládá postupem ab externo. Po implantaci je proximální konec implantátu v přední komoře, paralelně s duhovkou, a distální konec se nachází pod spojivkou a tenonskou povázkou, přibližně 6 mm za limbem, což umožňuje filtraci nitrooční tekutiny skrz lumen implantátu, aby se vytvořil filtrační polštář (Obrázek 1). Implantace PRESERFLO™ MicroShunt může být provedena samostatně nebo v kombinaci s operací katarakty a je doplněna aplikací mitomycinu C do subtenonského prostoru, aby se zabránilo pooperačnímu jizvení a selhání filtrace [8]. Nejdůležitější inovací je samoregulovatelný odtok založený na Hagen-Poiseuilleově rovnici přes menší lumen [1,3,5,9–13].



**Obrázek 1.** Pacient se zavedeným implantátem Preserflo u 10 hodin

Současnou indikací je progresivní mírný až střední glaukom s otevřeným úhlem špatně kontrolovatelný s maximální možnou tolerovanou antiglaukomovou medikací a zdravou volně pohyblivou spojivkou. Nežádoucí účinky jsou vzácné. Mezi nejčastější patří přechodná hypotonie, mělká přední komora, ablace cévnatky a hyféma. Všechny tyto komplikace, pokud jsou správně залéčeny, v krátké době odeznívají bez rizika ohrožení zraku [1,3,5,9,10].

## SOUBOR A METODIKA

V rámci retrospektivního sledování bylo hodnoceno 19 očí u 12 pacientů, z toho 5 žen a 7 mužů, s průměrným věkem 72 let (61–84 let). Sledovací období u všech pacientů bylo stanoveno na 24 měsíců v intervalech 3, 6, 12, 18 a 24 měsíců u hodnocení nitroočního tlaku, potřeby antiglaukomové medikace a 6, 12, 18 a 24 měsíců u hodnocení zrakové ostrosti, stabilizace zorného pole a změn zrakového nervu.

Průměrná doba terapie glaukomu před implantací PRESERFLO™ MicroShunt byla 14,5 let. U všech pacientů byla průměrná četnost kontrol před implantací PRESERFLO™ MicroShunt minimálně jednou za 3 měsíce a ve všech případech byla v předoperačním období zjištěna progresse na perimetru nebo na OCT. Operace byly provedeny od srpna 2020 do února 2022 v očním centru VISUS, spol. s r.o. v Náchodě. Indikací k implantaci byl počínající až pokročilý primární glaukom otevřeného úhlu (PGOÚ) špatně kontrolovatelný s maximální možnou tolerovanou medikací a zdravá volně pohyblivá spojivka v místě implantace, nejlépe v horním temporálním kvadrantu. Před operací všech 19 očí mělo nasazenou antiglaukomovou medikaci (Tabulka 1). V souboru bylo 8 očí po předchozí antiglaukomové operaci (Tabulka 2). Časové období mezi primární antiglaukomovou operací a implantací PRESERFLO™ MicroShunt bylo 3 měsíce až 7 let.

**Tabulka 1.** Antiglaukomová medikace a její četnost před operací

Četnost antiglaukomové medikace	Počet očí
Monoterapie	2
Dvojkombinace	2
Trojkombinace	10
Čtyřkombinace	5

**Tabulka 2.** Typy antiglaukomové operace před implantací Preserflo MicroShunt

Antiglaukomová operace	Počet očí
Trabekulektomie	1
EX-PRESS implantát	1
Laserová iridektomie	1
Selektivní laserová trabekuloplastika	5

V průměru 30,87 měsíců  $\pm$ 28,52. Implantace byla provedena na 17 artefakických očí s implantovanou zadně komorovou nitrooční čočkou a 2 očích fakických. Časové období mezi operací šedého zákalu a implantací PRESERFLO™ MicroShunt byla 1 měsíc až 11 let. V průměru 36,05 měsíců  $\pm$ 39,34.

### Operační postup

#### Předoperační příprava

Měsíc před operací jsme vysadili prostaglandiny a brimonidin a začali aplikovat hydrocortison (Softacort, Laboratoires THEA, Clermont-Ferrand, Francie) kapky 5x denně ke snížení zánětlivé reakce spojivky a ke zlepšení pooperační filtrace pod spojivku. Den před operací jsme místo kapek s hydrocortisonem (Softacort, Laboratoires THEA, Clermont-Ferrand, Francie) nasadili tobramycin s dexametazonem (Tobradex, Novartis, Basilej, Švýcarsko) kapky 5xd do operovaného oka.

#### Operační postup

PRESERFLO™ MicroShunt jsme implantovali cestou ab externo paralelně s duhovkou. Operace byly provedeny v subkonjunktivální anestezii articaini hydrochloridum/epinephrinum 1ml (Supracain, Zentiva, Praha, Česká republika). Operační postup zahrnoval v temporálním či nasálním horním kvadrantu otevření spojivky na limbu a uvolnění tenonské povázky tupou preparací za ekvátor. Poté byl do takto připraveného prostoru pomocí houbičky aplikován mitomycin C v koncentraci 0,4 mg/ml po dobu 2–3 minut za účelem snížení rizika selhání filtrace. Po vydatném oplachu fyziologickým roztokem, markerem označíme místo řezu na skléře, které je 3 mm od limbu rohovky. Pomocí připraveného nože průměru 1 mm vytvoříme mělký sklerální tunel dlouhý 2 mm v distálně označené poloze. Následně vrchol sklerální kapsy otevřeme 25G jehlou, aby se vytvořil transsklerální tunel do přední komory pro umístění implantátu. PRESERFLO™ MicroShunt zavedeme tímto kanálem tak, abychom jeho

křídélka zasunuli do sklerální kapsy, jeho proximální konec je v tomto případě v přední komoře oka. Zasuneme distální konec PRESERFLO™ MicroShuntu pod tenonskou povázku tak, aby ležel rovně na sklěře. Před uzavřením tenonské povázky a spojivky je důležité vyhodnotit průtok přes MicroShunt. Úspěšný průtok je vizuálně stanoven tak, že je vidět prosakování komorové tekutiny z distálního konce implantátu. Upevníme tenonskou povázku a spojivku stehy Vicryl 8-0. Ve všech případech jsme operaci provedli samostatně bez kombinace s operací katarakty. Operaci provedli 3 chirurgové: 7 očí (MV), 6 očí (PR) a 6 očí (JK).

#### Pooperační péče

V pooperačním období jsme aplikovali lokálně tobramycin s dexametazonem (Tobradex, Novartis, Basilej, Švýcarsko) kapky 5x denně týden a dále hydrocortison (Softacort, Laboratoires THEA, Clermont-Ferrand, Francie) kapky 6x denně 5–6 týdnů s následným snížením na 5x denně po dobu 2 měsíců a následně dle vaskularizace filtračního polštáře se snížením na 4x denně po dobu 6 měsíců od operace eventuálně déle. S operací PRESERFLO™ MicroShunt implantátu byly vysazeny všechny léky snižující nitrooční tlak v operovaném oku.

Během prvního měsíce byli pacienti kontrolováni každý týden a poté také mimo intervaly pravidelného sledování při obtížích pacienta, aby se včas diagnostikovaly možné časné pooperační komplikace.

Hodnotili jsme míru poklesu nitroočního tlaku v milimetrech rtuťového sloupce měřenou aplanační Goldmannovou tonometrií (Haag-Streit, Bern, Švýcarsko) na šterbinové lampě CSO SL-980 (C.S.O., Scandicci-Firenze, Itálie), snížení lokální antiglaukomové medikace a její spektrum, nejlépe korigovanou zrakovou ostrost na Snelenových optotypech (NIDEK SC-1600, Gamagori, Japonsko), míru stabilizace na perimetru podle ukazatele mean deviation (MD, průměrné odchylky citlivosti všech bodů v porovnání s normou pro příslušný věk) na počítačovém perimetru (TT 30-2) HFA 740i (Carl Zeiss Meditec AG, Oberkochen, Německo) a míru stability tloušťky nervových vláken (RNFL) na OCT a exkavaci terčů zrakového nervu na OCT (Carl Zeiss Meditec AG, Oberkochen, Německo) a výskyt nežádoucích účinků operace. V jednotlivých termínech kontrol byly také hodnoceny změny na předním očním segmentu operovaného oka.

Úspěšnost operace byla stanovena jako úplná, pokud byl nitrooční tlak v rozmezí 6–21 mmHg a snížení NOT od výchozí hodnoty  $\geq 20\%$ , žádná reoperace pro glaukom (definovaná jako vyžadující zákrok na operačním sále), žádná chronická hypotonie definovaná jako NOT  $\leq 6$  mmHg při 2 po sobě jdoucích kontrolních návštěvách po 3 měsících a žádné užívání antiglaukomové terapie. Kvalifikovaný úspěch byl definovaný stejně jako „úplný úspěch“, ale s použitím doplňkové léčby glaukomu. U pacientů, kteří nedosáhli snížení nitroočního tlaku  $\geq 20\%$  i přes nutné nasazení antiglaukomové medikace či přes nutnou reoperaci, byla operace považována za neúspěšnou.

Cílem hodnocení bezpečnosti byl výskyt všech nežádoucích účinků souvisejících s implantátem během operace nebo pooperačního sledovacího období.

#### Statistika

Pro interpretaci dat byla použita deskriptivní statistika. Pro párové a meziskupinové porovnání byly použity neparametrické testy. Závislosti mezi parametry byly hodnoceny Friedmanovým testem a Bonferroniho korekcí. Pro testy normality byly použity testy Shapiro-Wilkův a Kolmogorov-Smirnovův test. Analýza byla provedena v programovém prostředí IBM SPSS Statistics 29.0.1.

## VÝSLEDKY

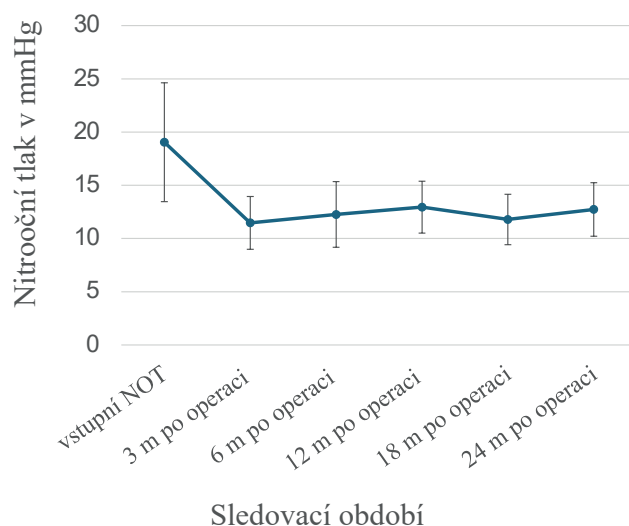
Soubor tvořilo 19 očí 12 pacientů, z toho 5 žen a 7 mužů, s průměrným věkem 72 let (61–84 let). Sledovací období 24 měsíců bylo dokončeno u všech očí souboru. Předoperačně průměrný NOT byl  $19,05 \pm 0,58$  mmHg s minimem 11 mmHg a maximem 28 mmHg, 8 očí vykazovalo předoperačně NOT  $\geq 21$  mmHg. Všechny oči měly předoperačně nasazenou maximální možnou tolerovanou antiglaukomovou medikaci. Průměrný počet předoperační antiglaukomové medikace byl 2,95 na pacienta.

Průměrný NOT byl 3 měsíce po operaci  $11,47 \pm 2,48$  mmHg a snížen o 40 % ve srovnání s průměrnou hodnotou NOT před operací, 6 měsíců po operaci  $12,26 \pm 2,48$  mmHg a snížen o 35,7 %, 12 měsíců po operaci  $14,0 \pm 2,43$  mmHg a snížen o 26,5 %, 18 měsíců po operaci  $11,78 \pm 2,37$  mmHg a snížen o 38,2 % a 24 měsíců po operaci  $12,73 \pm 2,51$  mmHg a snížen o 33,2 % oproti vstupní průměrné hodnotě (Graf 1). Pooperační snížení průměrné hodnoty NOT bylo po celou dobu sledování statisticky významné ( $p < 0,001$ ).

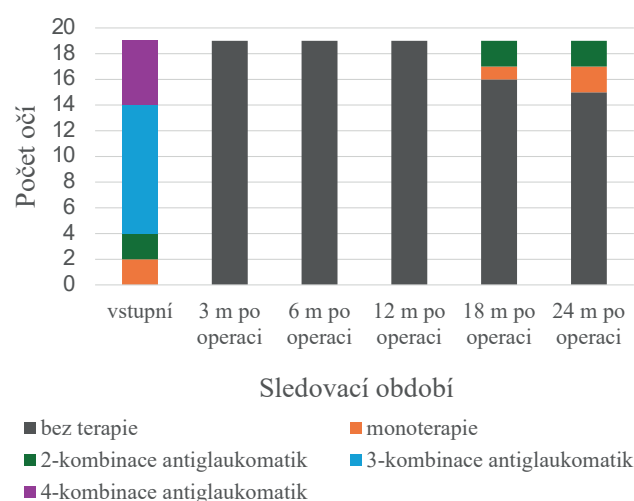
Výsledky párového testu srovnání ukazují, že k statisticky významnému snížení nitroočního tlaku došlo 3 měsíce po operaci a toto snížení zůstalo statisticky významné i po dobu 24 měsíců od operace. Friedmanův test neprokázal statisticky významné rozdíly měřené hodnoty NOT mezi jednotlivými časovými obdobími od 3 měsíců až po dobu 24 měsíců po operaci ( $p = 0,686$ ). Výsledky ukazují, že počáteční zlepšení nitroočního tlaku, které bylo pozorováno brzy po operaci, zůstalo relativně stabilní a nedošlo k významným změnám v průběhu následujících 24 měsíců.

Stanovení úspěšnosti operace z hlediska nastavených kritérií pro výsledný nitrooční tlak na konci sledovaného období (24 měsíců od operace) ukázalo dosažení úplného úspěchu u 13 očí, což je 68,5 %, kvalifikovaného úspěchu u 2 očí, což je 10,5 % a žádného úspěchu u 4 očí, což je 21 %.

Při hodnocení podávání předoperační antiglaukomové terapie bylo prokázáno její úplné vysazení u všech očí 3, 6 a 12 měsíců po operaci, u 16 očí 18 měsíců po operaci a 15 očí 24 měsíců po operaci. Monoterapie byla nasazena na 1 oku (5,26 %) 18 měsíců po operaci a na



**Graf 1.** Průměrná hodnota nitroočního tlaku (NOT) v mmHg v průběhu sledovací doby



**Graf 2.** Antiglaukomová terapie před operací vs. po operaci

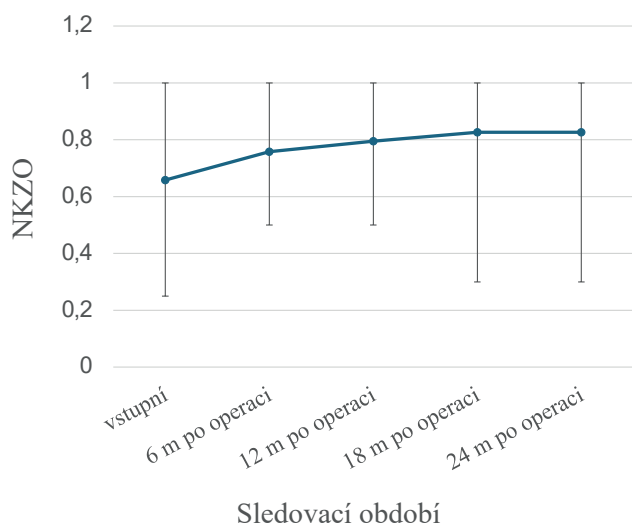
2 očích (10,52 %) 24 měsíců po operaci. Dvojkombinace antiglaukomatik byla indikována 18 měsíců po operaci na 2 očích (10,52 %) a 24 měsíců po operaci na 2 očích (10,52 %) (Graf 2).

Procentuální pokles aplikovaných antiglaukomatik na konci sledovacího období (24 měsíců od operace) byl 89,2 %.

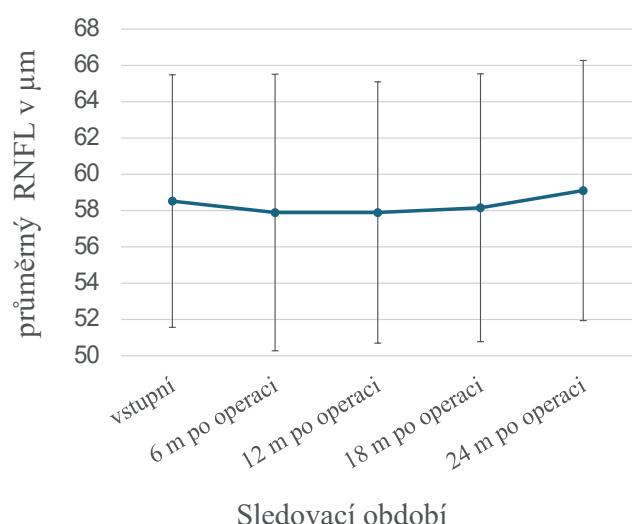
Průměrná nejlépe korigovaná zraková ostrost před operací byla  $0,65 \pm 4,65$  na Snellenových optotypech. Nejlépe korigovaná zraková ostrost 6 měsíců po operaci byla v průměru  $0,75 \pm 5,64$ , 12 měsíců po operaci  $0,79 \pm 6,19$ , 18 a 24 měsíců po operaci byla průměrně  $0,82 \pm 7,07$  na Snellenových optotypech (Graf 3).

Z výše uvedených výsledků vyplývá, že průměrná nejlépe korigovaná zraková ostrost se 6 měsíců od operace statisticky významně zlepšila ( $p < 0,05$ ) a poté zůstala mezi jednotlivými měřeními časovými úseky konstantní do doby 24 měsíců od operace.

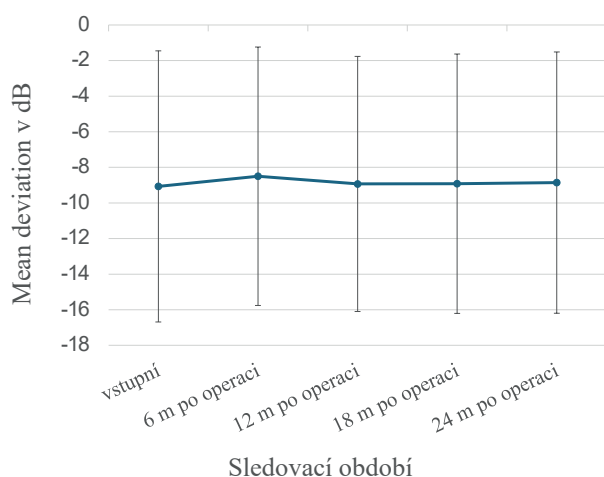




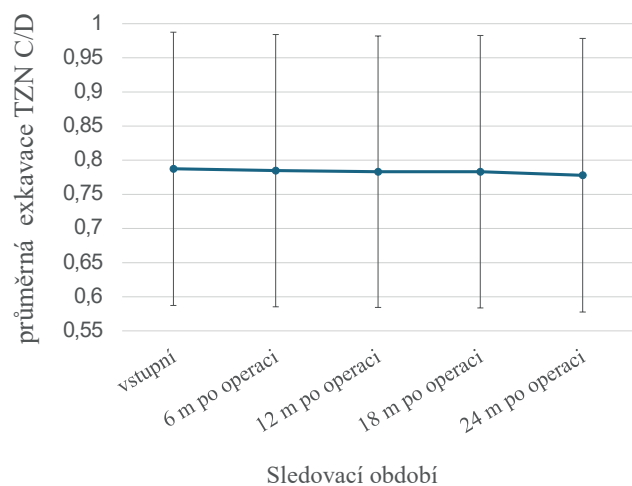
**Graf 3.** Průměrná nejlépe korigovaná zraková ostrost na Snellenových optotypech



**Graf 5.** Průměrná vrstva nervových vláken měřená na OCT versus doba sledování



**Graf 4.** Zhodnocení zorného pole na počítačovém perimetru T 30-2 dané parametrem mean deviation v decibelech



**Graf 6.** Průměrná exkavace terčů zrakového nervu (TZN) měřená na OCT versus doba sledování

Zorné pole pacientů bylo hodnoceno s využitím průměrné odchylky citlivosti všech bodů v porovnání s normou pro příslušný věk (MD). Průměrná hodnota MD před operací byla  $-9,06 \pm 7,61$  dB, 6 měsíců po operaci  $-8,49 \pm 7,25$  dB, 12 měsíců po operaci  $-8,93 \pm 7,16$  dB, 18 měsíců po operaci  $-8,91 \pm 7,33$  dB a 24 měsíců po operaci  $-8,85 \pm 7,33$  dB ( $p = 0,305$ ). Dle výsledků je zřejmé, že nenastalo výrazné zlepšení, ale ani zhoršení změn v zorném poli.

Žádné párové srovnání neprokázalo statisticky významný rozdíl (všechny korigované p-hodnoty jsou 1,000), což znamená, že mezi jednotlivými časovými body nebyly nalezeny žádné významné rozdíly v zorném poli (Graf 4).

Průměrná hodnota RNFL na OCT byla před operací  $58,52 \pm 6,95$   $\mu\text{m}$ , 6 měsíců po operaci  $57,89 \pm 7,61$   $\mu\text{m}$ , 12 měsíců po operaci  $57,89 \pm 7,61$   $\mu\text{m}$ , 18 měsíců po operaci  $58,15 \pm 7,37$   $\mu\text{m}$  a 24 měsíců po operaci  $59,10 \pm 7,16$   $\mu\text{m}$  ( $p > 0,05$ ). Z výsledků Friedmanova testu vyplývá, že v čase neexistují žádné signifikantní změny v hodnotách vrstvy nervových vláken (RNFL) ve sledovaném období (Graf 5).

Průměrná exkavace terčů zrakových nervů na OCT byla před operací  $0,78 \pm 0,04$ , 6 měsíců po operaci  $0,78 \pm 0,03$ , 12 měsíců po operaci  $0,78 \pm 0,03$ , 18 měsíců po operaci  $0,78 \pm 0,03$  a 24 měsíců po operaci  $0,78 \pm 0,04$  ( $p > 0,05$ ). Z výsledků Friedmanova testu vyplývá, že v čase nedošlo k statisticky významným změnám průměrné exkavace terčů zrakových nervů ve sledovacím období (Graf 6).

Peroperačně nenastaly vážnější komplikace. V časném pooperačním období došlo k uvolnění stehu na 3 očích s následnou resuturou na 1 oku pro sáknutí nitrooční tekutiny z rány. V pozdním pooperačním období jsme zaznamenali komplikace na 1 oku. Za 18 měsíců po operaci se obturovalo ústí implantátu sklivcovým vláknem při uvolněním závěsném aparátu čočky. Bylo nutné původní implantát explantovat a naimplantovat druhý do horního nasálního kvadrantu. V tomto případě nastal pokles nejlépe korigované zrakové ostrosti o 3 řádky na Snellenových optotypech pro progresi glaukomové neuropatie. Na žádném z očí nebylo nutné provést needling filtračního polštáře.

## DISKUZE

Naše retrospektivní studie 19 očí hodnotila chirurgický úspěch PRESERFLO™ MicroShunt implantátu v kombinaci s mitomycinem C 0,4 mg/ml na 2–3 minuty. Výsledek v naší 2leté studii poukazuje 24 měsíců od operace na trvalé snížení NOT až o  $12,73 \pm 2,51$  mmHg a snížení o 33,2 % oproti vstupní průměrné hodnotě. Procentuální pokles aplikovaných antiglaukomatik na konci sledovacího období byl 89,2 %. Jedním z cílových parametrů účinnosti byl počet očí, které dosáhly úplného a kvalifikovaného úspěchu. Dva roky od operace dosáhlo úplného úspěchu 68,5 % očí a kvalifikovaného úspěchu 10,5 % očí. Naše výsledky korelují s výsledky Batlle et al. [14], kde byl NOT snížen po 3 letech na  $10,7 \pm 3,5$  mmHg a snížení NOT oproti výchozí hodnotě o 53 %. Snížení průměrného počtu antiglaukomové medikace bylo 64 %. Během operace byl použit MMC 0,4 mg/ml na 3 minuty. V prodloužení sledovací doby na 5 let pak autoři potvrdili udržení snížení NOT a snížení průměrného počtu antiglaukomové medikace [1]. Ve sledovacím období dvou let prokázali na svém souboru podobné výsledky také Schleres et al. [8]. V jejich souboru byl NOT snížen po 24 měsících na  $12,7 \pm 3,5$  mmHg a snížení NOT oproti výchozí hodnotě o 39 %. Snížení průměrného počtu antiglaukomové medikace bylo 64 %. Během operace byl použit MMC 0,2 mg/ml na 3 minuty. Podobné výsledky uvádí v kratší sledovací době 11 měsíců také Ibarz-Barberá et al. [15] při použití MMC 0,2 mg/ml na 2 minuty. Ve své práci Beckers et al. [5] dokumentovali snížení NOT po 2 letech na  $14,1 \pm 3,2$  mmHg a snížení NOT oproti výchozí hodnotě o 20 %. Mezi skupinami (s použitím 0,2 mg/ml MMC a 0,4 mg/ml MMC) byl největší rozdíl snížení NOT v 6. měsíci, ale rozdíly nebyly významné při dalších kontrolách ve 2letém časovém odstupu od operace. Snížení průměrného počtu antiglaukomové medikace bylo 51,9 % ve skupině s použitím 0,2 mg/ml MMC a 90,3 % ve skupině s použitím 0,4 mg/ml MMC. Během operace byl použit MMC 0,2 mg/ml na 2–3 minuty a 0,4 mg/ml na 2–3 minuty. Rozdíly v nežádoucích účincích při porovnání použití MMC v různých koncentracích sledovali ve své práci Beckers et al. [5]. Autoři zjistili vyšší procento výskytu přechodné hypotonie po použití MMC v koncentraci 0,4 mg/ml. V naší studii s použitou koncentrací MMC 0,4 mg/ml jsme nežádoucí účinky nezaznamenali.

Vliv dávky a doby expozice MMC během implantace PRESERFLO™ MicroShunt bude vyžadovat další výzkum.

Použití MMC je považováno za důležitý prvek úspěchu chirurgické operace [1]. Bylo prokázáno, že lidské sérové faktory inhibují antifibrotickou aktivitu MMC na fibroblastové buňky tenonské povázky in vitro [14]. Ohledně nejúčinnější dávky a doby aplikace MMC neexistuje jasný konsensus [15]. Doba expozice je typicky 2–3 minuty a lze ji kalibrovat podle počtu a závažnosti rizikových faktorů pro selhání operace. Používají se absorpční materiály k přímé aplikaci MMC na sklerální lůžko po disekci tenonské kapsuly, jak je tradiční i v chirurgii trabekulektomie [1,16].

V jednoleté studii Ibarz-Barberá et al. [13] analyzovali pooperační změny endoteliálních buněk u pacientů po implantaci PRESERFLO™ MicroShunt a vztah které tyto změny mohou mít s polohou trubice v přední komoře. Bylo zjištěno, že implantace PRESERFLO™ MicroShunt je spojena se ztrátou endotelových buněk v bezprostředním pooperačním období, pokračující pomaleji i v průběhu času alespoň do 1 roku. V naší retrospektivní studii jsme nehodnotili ztrátu endoteliálních buněk.

Implantace PRESERFLO™ MicroShunt stabilizovala parametry používané pro diagnostiku a sledování glaukomu (zorné pole, optickou koherenční tomografii terče zrakového nervu a vrstvu nervových vláken). Ve studii Sofie Fili et al. [17] byly výše zmíněné parametry ve 12měsíčním sledování také stabilizovány jako v té naší.

V naší studii se peroperačně nevyskytly vážnější komplikace. V časném pooperačním období jsme zaznamenali uvolněný steh na 3 očích s následnou resuturou na 1 oku po sáknutí nitrooční tekutiny z rány. V pozdním pooperačním období nastala komplikace na 1 oku. Za 18 měsíců po operaci se obturovalo ústí implantátu sklivcovým vláknem při uvolněním závěsném aparátu čočky. Bylo nutné původní implantát explantovat a naimplantovat druhý po předchozí přední vitrektomii. Na žádném z očí nebylo nutné provést needling filtračního polštáře. V průběhu naší studie nedošlo k pozdní hypotonii ani ztrátě zraku v důsledku hypotonické makulopatie. Nevyskytly se komplikace jako jsou hyféma, mělká přední komora, ablace cévnatky, blebitida, endoftalmitida ani migrace implantátu. Nevyskytl se žádný případ ztráty zraku či maligního glaukomu. Výskyt peroperačních a pooperačních komplikací se u jednotlivých autorů různí. Ve studii Ibarz Barberá et al. [4] nebyly hlášeny žádné případy s komplikacemi. Ve studii Fea et al. [18] byly všechny komplikace mírné a úspěšně vyřešené. Needling byl proveden u 19 očí a operační revize u 14 očí. Ve studii Beckers et al. [5] se nezávažné nežádoucí příhody vyskytly u 56,4 % (zvýšený IOP, hypotonie, keratitida, plochá AC, hyphema a diplopie), zatímco závažné nežádoucí příhody se vyskytly u 6,9 % (keratitida, konjunktivální dehiscence a rohovkový vřed). Ve studii Batlle et al. [1] bylo během prvních 3 let po operaci hlášeno celkem 21 nezávažných komplikací. Do 5. roku od operace bylo hlášeno dalších 10 nezávažných nežádoucích příhod a 4 závažné nežádoucí příhody (zakalení zadního pouzdra, zadní synechie a záchyt zornice). V 5. roce nebyly hlášeny žádné poruchy implantátu, chronická hypotonie nebo endoftalmitida. Reoperace byla provedena u 2 pacientů (8,7 %) pro selhání filtračního polštáře. U jednoho z těchto pacientů byl implantován druhý MicroShunt, zatímco u druhého pacienta byl MicroShunt nahrazen gelovým stentem XEN 45. Needling filtračních polštářů bylo nutné provést u 2 pacientů (8,7 %).

V posledních letech se možnosti operačního řešení glaukomu zvýšili zavedením MIGS. Mechanismus účinku

u MIGS se liší. Gelový stent XEN 45 a PRESERFLO™ MicroShunt odvádějí tekutinu do subkonjunktiválního prostoru, podobně jako trabekulektomie [8].

Trabekulektomie i přesto, že stále patří k jedné z nejčastějších antiglaukomových operací pro svou účinnost při snižování NOT, přináší rizika nežádoucích účinků jako jsou mimo jiné zrak ohrožující vyžadované pooperační intervence a dlouhé doby pooperační rekonvalescence. [6, 19]

Ve studii Baker et al. [20], která srovnává účinnost a bezpečnost PRESERFLO™ MicroShunt s trabekulektomií, byla po 1. roce pravděpodobnost úspěchu nižší ve skupině s PRESERFLO™ MicroShunt (53,9 %) ve srovnání se skupinou s trabekulektomií (72,7 %). Ve skupině PRESERFLO™ MicroShunt bylo úplného úspěchu (IOP < 21 mmHg) dosaženo u 60,8 % pacientů oproti 68 % po trabekulektomii. Pokud jde o bezpečnost, procento pooperačních intervencí a incidenci hypotonie hlášené v randomizované studii PRESERFLO™ MicroShunt versus trabekulektomie, bylo vyšší ve skupině s trabekulektomií.

Ve studii Gubser et al. [19] srovnávající PRESERFLO™ MicroShunt s trabekulektomií bylo prokázáno, že pokles nitroočního tlaku a snížení počtu antiglaukomové medikace během dvouletého sledování u PGOU je srovnatelný u obou skupin. Komplikace během pooperačního období mezi oběma skupinami byli srovnatelné bez statistické významnosti.

Ve studii Scheres et al. [8] ve které přímo porovnávali Preserflo Microshunt s gelovým stentem XEN 45 ukázali dosažení podobných výsledků u PGOU očí s podobným vysokým bezpečnostním profilem. Celkem 73 % očí s gelovým stentem XEN a 79 % implantací Preserflo Microshunt vykázalo kvalifikovaný úspěch po 24 měsících sledování. Studie prokázala bezpečné a účinné snížení nitroočního tlaku a potřebu antiglaukomové medikace, s podobnou mírou úspěšnosti po 2 letech.

V případě rané fáze léčebného procesu primárního glaukomu s otevřeným úhlem je dle našich výsledků vhodné upřednostnit PRESERFLO™ MicroShunt před ostatními konvenčními chirurgickými metodami. Jednoduchá a relativně rychlá chirurgická metoda s rychlou učební křivkou, s dlouhodobým snížením nitroočního tla-

ku, s významným snížením až vysazením antiglaukomové medikace a minimálními pooperačními komplikacemi jsou klíčové výhody PRESERFLO™ MicroShuntu.

Nevýhodou PRESERFLO™ MicroShunt je riziko obturace drenážního kanálku, což může vyžadovat další chirurgické intervence. Další omezující faktor je jeho vyšší cena. Velmi důležitým faktorem je dodržení zásady volné neporušené spojivky v místě implantace.

Jedná se o pokrokovou metodu v chirurgické léčbě glaukomu, s vysokým bezpečnostním profilem a minimálním anatomickým narušením, která může zlepšit kvalitu života pacientů.

Tato retrospektivní studie má několik omezení. Hodnocený soubor tvořil menší počet pacientů se středně dlouhou sledovací dobou. Operace byly provedeny třemi operátory. U všech pacientů byl diagnostikován primární glaukom otevřeného úhlu, proto naše výsledky nemusí být použitelné pro různé typy glaukomu. Tato studie není srovnávací, a proto neposkytuje informace o míře úspěšnosti mezi PRESERFLO™ MicroShunt a ostatními antiglaukomovými chirurgickými technikami.

## ZÁVĚR

Těžký a refrakterní glaukom je stále obtížnou výzvou pro oftalmology kvůli špatné adherenci k farmakologické léčbě a rozsáhlé pooperační péči spojené s konvenčními chirurgickými postupy. Trabekulektomie a velké drenážní shuntů se často používají k léčbě nekontrolovaného středně těžkého až těžkého glaukomu, ale často vyžadují intenzivní pooperační péči. Chirurgický zákrok PRESERFLO™ MicroShunt může být indikován v rané fázi léčebného procesu před významným poškozením zračkového nervu. PRESERFLO™ MicroShunt lze použít samostatně nebo ve spojení s fakoemulzifikací [11].

Z našich výsledků vyplývá, že glaukomový implantát PRESERFLO™ MicroShunt je účinnou chirurgickou metodou s minimálními pooperačními komplikacemi, vedoucí ke snížení průměrného NOT a k vysazení či snížení lokální antiglaukomové medikace až 2 roky od operace.

## LITERATURA

1. Batlle JF, Corona A, Albuquerque R. Long-term Results of the PRESERFLO MicroShunt in Patients With Primary Open-angle Glaucoma From a Single-center Nonrandomized Study. *J Glaucoma*. 2021 Mar 1;30(3):281-286. doi: 10.1097/IJG.0000000000001734
2. Dervos T, Gugleta K, Scholl HPN, Gatzoufas Z, Enz TJ. Single versus Double PreserFlo MicroShunt Implantation in Glaucoma Patients: A Retrospective Cohort Study. *Ophthalmic Res*. 2023;66(1):1362-1375. doi: 10.1159/000535276
3. Gambini G, Carlà MM, Giannuzzi F, et al. PreserFlo® MicroShunt: An Overview of This Minimally Invasive Device for Open-Angle Glaucoma. *Vision (Basel)*. 2022 Feb 9;6(1):12. doi: 10.3390/vision6010012
4. Ibarz-Barberá M, Morales-Fernández L, Corroto-Cuadrado A, et al. Corneal Endothelial Cell Loss After PRESERFLO™ MicroShunt Im-
- plantation in the Anterior Chamber: Anterior Segment OCT Tube Location as a Risk Factor. *Ophthalmol Ther*. 2022 Feb;11(1):293-310. doi: 10.1007/s40123-021-00428-0
5. Beckers HJM, Aptel F, Webers CAB, et al. Safety and Effectiveness of the PRESERFLO® MicroShunt in Primary Open-Angle Glaucoma: Results from a 2 – Year Multicenter Study. *Ophthalmol Glaucoma*. 2022 Mar-Apr;5(2):195-209. doi: 10.1016/j.ogla.2021.07.008
6. Qin Q, Zhang C, Yu N, et al. Development and material characteristics of glaucoma surgical implants. *Adv Ophthalmol Pract Res*. 2023 Sep 23;3(4):171-179. doi: 10.1016/j.aopr.2023.09.001
7. Saeed E, Gołaszewska K, Dmuchowska DA, Zalewska R, Konońska J. The PreserFlo MicroShunt in the Context of Minimally Invasive Glaucoma Surgery: A Narrative Review. *Int J Environ Res Public Health*. 2023 Feb 7;20(4):2904. doi: 10.3390/ijerph20042904

8. Scheres LMJ, Kujovic-Aleksov S, Ramdas WD, et al. XEN® Gel Stent compared to PRESERFLO™ MicroShunt implantation for primary open-angle glaucoma: two-year results. *Acta Ophthalmol.* 2021 May;99(3): e433-e440. doi: 10.1111/aos.14602
9. Bhayani R, Martínez de la Casa JM, et al. Short-term safety and efficacy of Preserflo™ Microshunt in glaucoma patients: a multicentre retrospective cohort study. *Eye (Lond).* 2023 Mar;37(4):644-649. doi: 10.1038/s41433-022-01995-7
10. Bunod R, Robin M, Buffault J, Keilani C, Labbé A, Baudouin C. PreserFlo MicroShunt® exposure: a case series. *BMC Ophthalmol.* 2021 Jul 10;21(1):273. doi: 10.1186/s12886-021-02032-z
11. Habbe KJ, Kohlhaas M, Fili S. PreserFlo™ MicroShunt Versus Ab Externo Canaloplasty in Patients With Moderate to Advanced Open-Angle Glaucoma: 12 – Month Follow-Up of a Single-Center Retrospective Study. *Cureus.* 2023 Feb 19;15(2): e35185. doi: 10.7759/cureus.35185
12. Storp JJ, Vietmeier FE, Merté RL, et al. Long-Term Outcomes of the PRESERFLO MicroShunt Implant in a Heterogeneous Glaucoma Cohort. *J Clin Med.* 2023 Jul 4;12(13):4474. doi: 10.3390/jcm12134474
13. Tanner A, Haddad F, Fajardo-Sanchez J, et al. One-year surgical outcomes of the PreserFlo MicroShunt in glaucoma: a multicentre analysis. *Br J Ophthalmol.* 2023 Aug;107(8):1104-1111. doi: 10.1136/bjophthalmol-2021-320631
14. Battle JF, Fantes F, Riss I, et al. Three-Year Follow-up of a Novel Aqueous Humor MicroShunt. *J Glaucoma.* 2016 Feb;25(2): e58-65. doi: 10.1097/IJG.0000000000000368. PMID: 26766400
15. Ibarz Barberá M, Martínez-Galdón F, Caballero-Magro E, Rodríguez-Piñero M, Tañá-Rivero P. Efficacy and Safety of the Preserflo Microshunt With Mitomycin C for the Treatment of Open Angle Glaucoma. *J Glaucoma.* 2022 Jul 1;31(7):557-566. doi: 10.1097/IJG.0000000000002052
16. Ahmed IIK, Sadruddin O, Panarelli JF. Subconjunctival filtration in evolution: current evidence on MicroShunt implantation for treating patients with glaucoma. *Eye Vis (Lond).* 2023 Mar 2;10(1):10. doi: 10.1186/s40662-022-00322-1
17. Fili S, Kontopoulou K, Vastardis I, Perdikakis G, Bechrakis N, Kohlhaas M. PreserFlo™ MicroShunt Combined with Phacoemulsification versus PreserFlo™ MicroShunt as a Standalone Procedure in Patients with Medically Resistant Open-Angle Glaucoma. *J Curr Ophthalmol.* 2022 Jul 26;34(2):180-186. doi: 10.4103/joco.joco\_298\_21
18. Fea AM, Ghilardi A, Bovone D, Reibaldi M, Rossi A, Craven ER. A New and Easier Approach to Preserflo MicroShunt Implantation. *Clin Ophthalmol.* 2022 Apr 27; 16:1281-1288. doi: 10.2147/OPHT.5307835
19. Gubser PA, Pfeiffer V, Hug S, et al. PRESERFLO MicroShunt implantation versus trabeculectomy for primary open-angle glaucoma: a two-year follow-up study. *Eye Vis (Lond).* 2023 Dec 21;10(1):50. doi: 10.1186/s40662-023-00369-8
20. Baker ND, Barnebey HS, Moster MR, et al. Ab-Externo Micro-Shunt versus Trabeculectomy in Primary Open-Angle Glaucoma: One-Year Results from a 2-Year Randomized, Multicenter Study. *Ophthalmology.* 2021 Dec;128(12):1710-1721. doi: 10.1016/j.opthta.2021.05.023