

MULTIFOKÁLNA VITELIFORMNÁ RETINÁLNA LÉZIA

SÚHRN

Autori prezentujú 18-ročné pozorovanie pacientky s obojstrannou multifokálnou viteliformnou retinálnou léziou. V priebehu tejto doby došlo k spontánnemu zlepšeniu objektívneho obrazu na sietnici aj subjektívnych zrakových ťažkostí. Je pravdepodobné, že tento prípad patrí do symptómového komplexu Bestovej hereditárnej choroby. Tento záver je podložený počiatocnými štádiami fenotypickej expresivity a doplňujúcimi vyšetreniami. V sledovaní bol odlišný priebeh aj výsledné zrakové funkcie. Dedičný prenos sa nepotvrdil.

Kľúčové slová: multifokálna viteliformná retinálna lézia, elektrofyziológia sietnice, fluoresceinová angiografia, optická koherentná tomografia

SUMMARY

MULTIFOCAL VITELLIFORM RETINAL LESION

The authors present retrospective follow up of patient with bilateral multifocal vitelliform retinal lesion during the 18 years period. At this time, spontaneous improvement of objective picture on retina and subjective visual troubles was observed. It is probable, that this case is a part of the same symptom complex as a variant of Best's hereditary disease. This conclusion was based on initial stadium of phenotypical expressivity and additional evaluations. The course and outcomes of visual functions were different. The hereditary transmission was not confirmed.

Key words: multifocal vitelliform retinal lesion, electrophysiology of retina, the fluorescence angiography, optical coherence tomography

Čes. a slov. Oftal., 71, 2015, No. 3, p. 175–178

ÚVOD

Túto zriedkavú viteliformnú jednotku predstavil Littann (10) v r. 1965 diagnostickému konzíliu na 67 dňoch Nemeckej oftalmologickej spoločnosti, kde choroba dostala svoje označenie a nozologické zaradenie medzi retinálne choroby. Následne opísal Denden (3) dvoch pacientov stredného veku s obojstranným nálezom mikro a makro lézie bez dôkazu dedičného prenosu. Spolu s Littannom (4) zaznamenali v ďalšom sledovaní vývojové fázy viteliformných lézií od skoršieho pseudocystického štádia po finálny proces a jazvenia s pigmentáciami. Nález makulárneho ložiska sa vo svojom rozsahu a vzhľade veľmi podobal juvenilnej forme Bestovej solitárnej makulárnej lézii, kým satelity boli vždy v rozsahu menšie a variabilné v počte. Už v tom čase vznikli otázky, aké sú vzťahy k Bestovej chorobe, či nepredstavuje táto jednotka jeho variant v rámci uzatvoreného symptómového komplexu.

KAZUISTIKA

V rámci konzultácie z iného očnému pracoviska sme mohli vidieť túto jednotku u 38 ročnej ženy s typickým obojstranným nálezom (obr. 1a, b). Ostatné údaje o ďalšom priebehu máme z pracoviska, kde sa pacientka podrobila prvému vyšetreniu a niekoľkým ďalším kontrolám. Centrálne 4–5 PD veľké ložisko bolo vyplnené v dolnej časti kompaktnou žltkovou hmotou a okolo neho najmä v priebehu temporálnych cievných arkád a papily boli malé okrúhle ostro ohraničené

¼ až ½ PD veľké žltobiele ložiská. Zraková ostrosť bola mierne redukovaná s pocitom zahmlievania zraku, najmä pri videní do blízka. Po korekcii hypermetropie s astigmatizmom sa subjektívne ťažkosti zmiernili, ale prekvapujúci bol nález na očnom pozadí. Zhodnotením prvých záverov sa diferenciálne diagnosticky stanovilo multifokálne serózne odlúčenie retinálneho pigmentového epitelu (RPE), multifokálna choroiditída, white dot syndrom a akútna multifokálna plakoidná pigmentová epiteliopatia.

Fluoresceinová angiografia (FAG) z prvého obdobia vyšetrení odhalila v rozsahu centrálného ložiska blokovajúcu hypofluorescenciu, najsýtejšie v dolnej časti, čo odpovedalo nahromadeniu ešte nezrezorbovaného žltkového materiálu. Satelitné ložiská v okolí superotemporálnych cievných arkád a okolo terča zrakového nervu vytvárali buď blokádu z prítomného žltkového materiálu alebo transmittujúcu hyperfluorescenciu z lézie RPE po zásahoch argon laserovej koagulácie (ALK). Cievný systém sietnice bol v celom rozsahu a vo všetkých fázach pravidelný (obr. 2a,b). Liečba pozostávala z infúzií manitolu, kortikosteroidov, a ALK v počte 5 na každom oku, ale nález na pozadí neovplyvnila.

Napokon po viacerých kontrolách a konzultáciách na iných pracoviskách sa stanovila diagnóza multifokálnej viteliformnej retinálnej lézie, veľmi blízkej juvenilnej Bestovej chorobe ako jej možnému variantu. Tento predpoklad sa podporil aj elektrofyziologickým vyšetrením. ERG bol za fotopických a skotopických podmienok v norme, EOG patologicky, Ardenov kvocient obojstranne 110. Pacientkine dve deti dospelého veku mali v zisku a oftalmoskopický nález pravidelný, súrodenci a rodičia anamnesticky neboli zrakovým postihnutí.

Streicher T.¹, Špírková J.¹, Ilavská M.²

¹Očné oddelenie NsP Bojnice, primárka MUDr. Ida Simonidesová

²Očná ambulancia NsP sv. Lukáša Galanta, vedúca lekárka MUDr. Monika Ilavská, PhD

Autori článku prehlasujú, že vznik odborného článku, jeho publikovanie a zverejnenie nie je predmetom stretu záujmov a nie je podporené žiadnou farmaceutickou firmou.

Do redakcie doručeno dne 9. 2. 2015

Do tisku prijato dne 10. 4. 2015

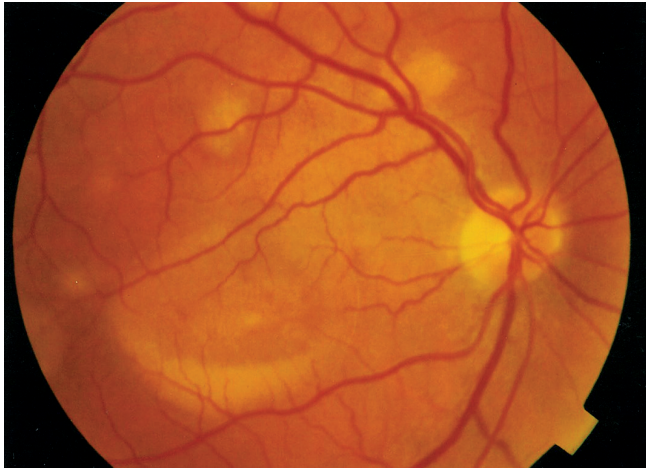MUDr. Teodor Streicher

Hornoulická 9

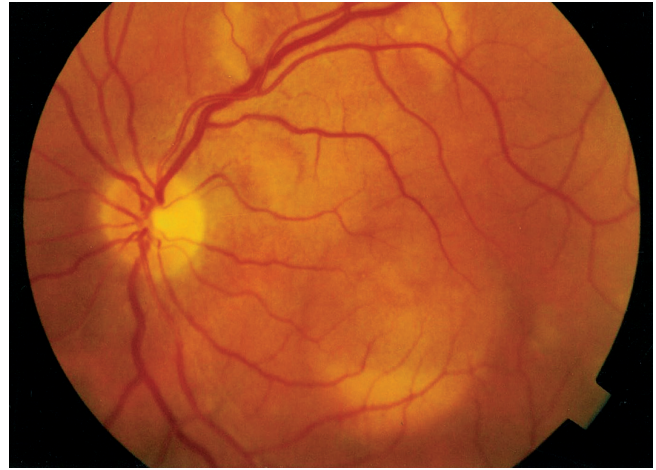
972 01 Bojnice

Slovenská republika

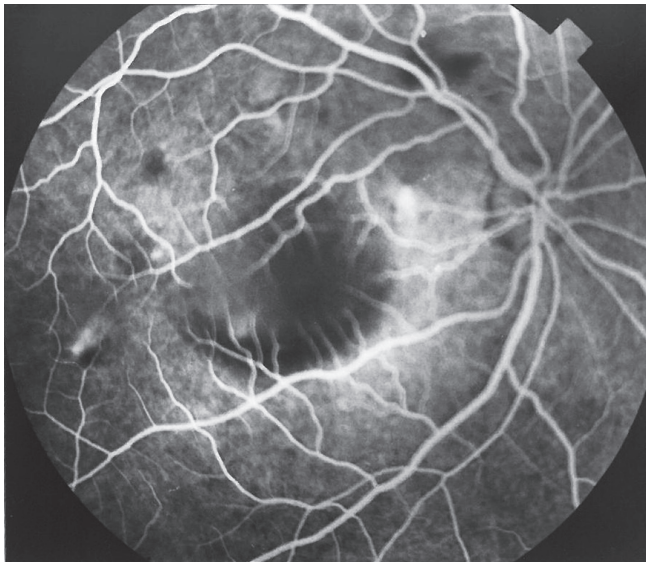e-mail: jana.spirkova@hospital-bojnice.sk



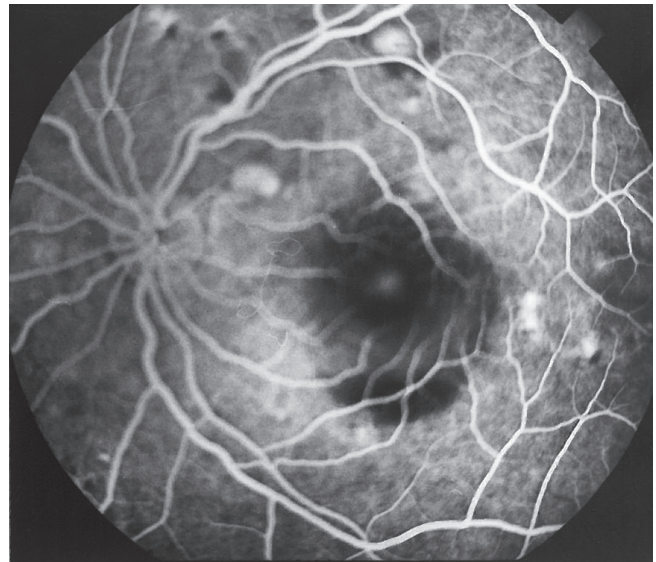Obr. 1 a Makulárne a extramakulárne viteliformné ložiská.
Pravé oko r. 1996



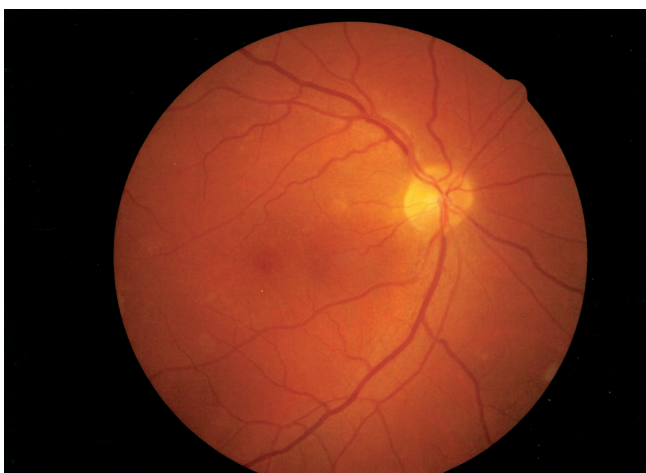
Obr. 1 b Makulárne a extramakulárne viteliformné ložiská.
Ľavé oko r. 1996



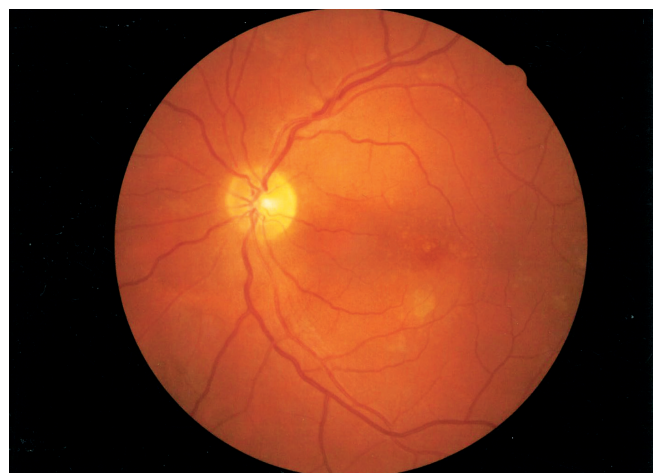Obr. 2 a FAG. Pravé oko r. 1996



Obr. 2 b FAG. Ľavé oko r. 1996



Obr. 3 a Pravé oko r. 2014



Obr. 3 b Ľavé oko r. 2014

DISKUSIA

Od prvých opisov Littanna a Dendena sa multifokálne viteliformné lézie retiny opísali viackrát. Kým Remky a Kölbl (15) referovali v r. 1971 o 7 prípadoch, Lisch a spol. (9) v r. 1989 už o 30 pacientoch. Ich počet stále narastá s variabilnou expresivitou fenotypu a rôznymi výsledkami vyšetrení zrakových funkcií sietnice. Vo väčšine sú to izolované prípady (2, 6, 8, 9, 19), menej v príbuzenstvách (5, 7, 11, 12). Priemerný vek odhalenia tejto jednotky je tretie až štvrté decénium, čo bolo aj v našom prípade, ale tiež zriedkavo šieste (9, 17) a siedme decénium (13). Existuje veľká variabilita vo vzhľade, veľkosti a počte viteliformných ložísk centrálnej ako aj satelitnej lokalizácie. Niektoré ložiská môžu splývať (9, 17) a blokovať choroidálnu fluorescenciu nezrezorbovaným žltkovým materiálom pri FAG. Patologickým substrátom zodpovedným za žltkovú hmotu je akumulácia lipofuscínu v RPE a v jeho najtesnejšom okolí. Tento pigment starnutia sa podľa histologických štúdií nachádza v celom RPE (18) a možno ho detekovať a zobrazíť autofluorescenciou fundu (6). Je odvodený od tukov vonkajších segmentov fotoreceptorov, ktoré boli natrávené bunkami RPE počas procesu obnovovania vonkajších segmentov sensorického epitelu. Doteraz nie je spoľahlivo vyšetrené, prečo je lipofuscín prítomný najviac v makulárnej a extramakulárnej sietnici v prípade solitárnej a multifokálnej lokalizácii. Táto súvislosť sa hľadá v dysfunkcii proteínovej substancie VMD2 génu bestrofinu, ktorý reguluje metabolizmus sensorického epitelu sietnice cez RPE ako jej vonkajšej bariéry.

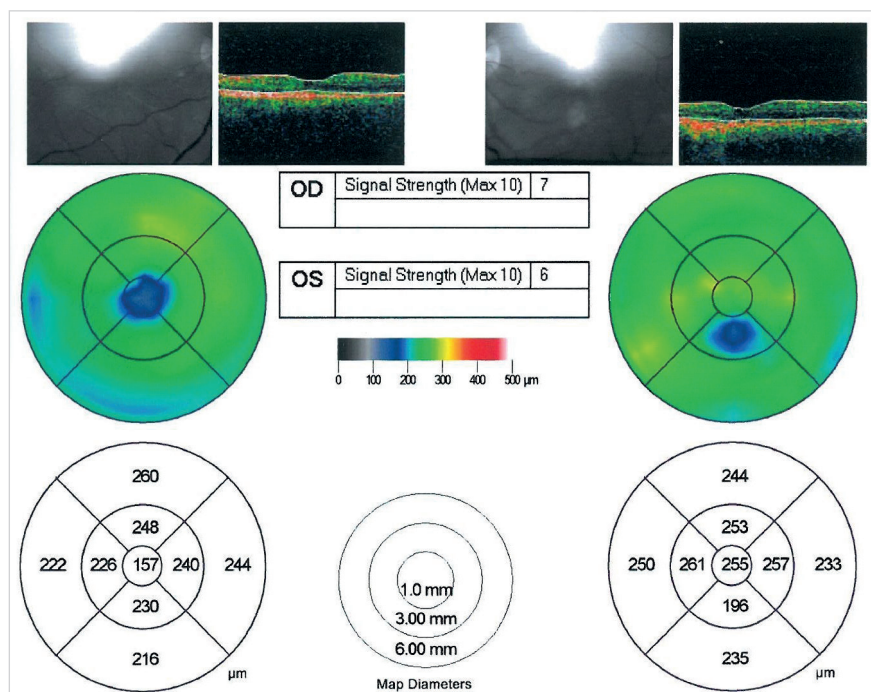
Prirodzený priebeh vývoja tejto jednotky je časovo veľmi variabilný, väčšinou paralelný medzi centrálnymi ložiskami extramakulárnymi satelitmi. Pri FAG vyšetrení, ktoré zobrazuje vývojové štádiá, je hypofluorescencia ložísk vždy známkou

skoršieho štádia. Rezorbovaním žltkovej hmoty a atrofiou s jazykami na úrovni RPE pribúda hyperfluorescencia centrálného a extramakulárných ložísk. Tomu potom zodpovedá aj redukcia zrakových funkcií, viazaných na postihnuté oblasti. Splývanie oblastí je prognosticky nepriaznivým znamením choroby. Nie všetky prípady musia však prebiehať štádiami centrálného ložiska ako v prípade solitárneho disku u Bestovej choroby. Žltkové hmoty, ktoré sú charakteristikou obrazu na sietnici sa môžu vstrebať s minimálnym poškodením RPE. Tento ostáva ešte funkčný, hlavne v rozsahu centrálného ložiska. To mohol byť aj prípad našej pacientky (obr. 3a,b). Optická koherentná tomografia (OCT-konvenčný TD) z posledného obdobia pozorovania, odhalila obojstranné normálne konfigurovanú neuroretinu a komplex BM-RPE. Vpravo je jemne difúzne stenčená oblasť centrálnej fovey (obr. 4).

V akom vzťahu a súvislosti je multifokálna viteliformná retinálna lézia k Bestovej chorobe ako jej variant, sa hľadá na princípe dôkazu génu VMD2 a patologického EOG. V prípade autosomálne dominantne dedičnej solitárnej viteliformnej Bestovej choroby, je skoro vždy dokázateľný gén VMD2 a redukovaný EOG. V prípade multifokálnej jednotky to nie je vždy pravidlom (1, 16). Obidve hodnoty nemusia byť prítomné, čo platí tak pre samostatný výskyt choroby, ako aj pre zriedkavejšie familiárne prípady. Novšie a sprístupnené genetické vyšetrenia nám môžu túto súvislosť aj v našom pozorovaní posunúť bližšie.

ZÁVER

Naše dlhodobé pozorovanie viteliformných lézií sietnice odhalilo úplne iný model priebehu a výsledného stavu funkcií centrálnej oblasti a jej satelitných ložísk. Nález na sietnici



Obr. 4 OCT. Pravé a ľavé oko r. 2014

bol bilaterálne symetrický, funkčne priaznivý, nespojený so žiadnymi okulárnymi a systémovými poruchami ani doteraz dedičným prenosom. V takomto unikátnom stave sme ho doteraz v literatúre nezaznamenali.

PodĎakovanie

Autori ďakujú za spoluprácu pri získavaní obrazovej dokumentácie MUDr. I. Brandsdorferovi, očná ambulancia Šaľa a MUDr. M. Miklosovej, očná ambulancia Galanta.

LITERATURA

1. **Boon, C.J., Klevering, B.J., den Hollander, A.I. et al.:** Clinical and genetic heterogeneity in multifocal vitelliform dystrophy. *Arch Ophthalmol*, 125; 2007: 1100–1106.
2. **Conrads, H., Bichmann, W.:** Multiple vitelliforme Netzhautzysten. *Klin.Mbl. Augenheilk*, 182; 1983. 241–243.
3. **Denden, A.:** Über wenig bekannte multiple vitelliforme Retinalzysten des hinteren Fundusabschnittes. *Klin Mbl Augenheilk*, 149; 1966: 609–626.
4. **Denden, A., Littann, K.E.:** Über die Spätform der multiplen vitelliformen Netzhautzysten. *Ophthalmologica*, 164; 1972: 84–96.
5. **Deutman, A.F.:** The hereditary dystrophies of the posterior pole of the eye. Van Gorcum, Assen 1971; p. 198–299.
6. **Jarc-Vidmar, M., Kraut, A., Hawlina, M.:** Fundus autofluorescence imaging in Best's vitelliform dystrophy. *Klin Mbl Augenheilk*, 220; 2003: 861–867.
7. **Hittner, H.M., Ferrell, R.E., Borda, R.P. et al.:** Atypical vitelliform macular dystrophy in a 5-generation family. *Br J Ophthalmol*, 68; 1984: 199–207.
8. **Laloum, J.E., Deutman, A.F.:** Lésions vitelliformes périphériques dans une dystrophie vitelliforme de la macula. *J Fr Ophthalmol*, 14; 1991: 74–78.
9. **Lisch, W., Weidle, E.G., Richard, G. et al.:** Multiple vitelliforme Netzhautzysten. *Klin.Mbl.Augenheilk*, 194; 1989: 120–128.
10. **Littann, K.E.:** Multiple vitelliforme Netzhautzysten. *Ber. dtsh.opthalmol. Ges.München, Bergmann*, 1965: 442–445.
11. **Loewenstein, A., Godel, V., Godel, L. et al.:** Variable phenotypic expresivity of Best's vitelliform dystrophy. *Ophthalmic Paediatrics and Genetics*, 14; 1993: 131–136.
12. **Miller, S.A.:** Multifocal Best's vitelliform dystrophy. *Arch Ophthalmol*, 95; 1977: 984–990.
13. **Mullins, R.F., Oh, K.T., Heffron, E. et al.:** Late development of vitelliform lesions and flecks in a patient with Best disease. *Arch.Ophthalmol.*, 123; 2005: 1588–1594.
14. **Pece, A., Gaspari, G., Avanza, P. et al.:** Best's multiple vitelliform degeneration. *Int.Ophthalmol.*, 16; 1992: 459–464.
15. **Remky, H., Kölbl, J.:** Multiple vitelliforme Zysten. *Klin. Mbl. Augenheilk.*, 159; 1971: 322–329.
16. **Renner, A.B., Tillack, H., Kraus, H. et al.:** Late onset is common in Best macular dystrophy associated with VMD2 gene mutations. *Ophthalmology*, 112; 2005: 586–592.
17. **Sorr, E.M., Goldberg, R.E.:** Vitelliform dystrophy in a 64-year-old man. *Am J Ophthalmol*, 82; 1976: 256–258.
18. **Streicher, T., Špirková, J., Tichá, M.:** Klinická rozmanitosť Bestovej choroby. *Čes a Slov Oftal*, 68; 2012: 189–194.
19. **Walter, P., Brunner, R., Heimann, K.:** Atypical presentations of Best's vitelliform macular degeneration: clinical finding in seven cases. *German J. Ophthalmology*, 3; 1994: 440–444.